

Todo junto: absceso corneal con hipema e hipopión

Belén del Rosario Buffa, Agustina María Luz Frías, Francisco D. Pagella, Ayelén Rosa-Serb, Mauricio G. Magurno

Instituto de Ojos Santa Lucía Paraná, Paraná, Entre Ríos, Argentina

Recibido: 29 de junio de 2024.

Aprobado: 20 de agosto de 2024.

Autor corresponsal

Dra. Belén Buffa

Instituto de Ojos Santa Lucía Paraná

Alameda de la Federación 493

(3100) Paraná, Entre Ríos, Argentina.

+54 0343 4233496

belubuffa@icloud.com

Oftalmol Clin Exp (ISSNe 1851-2658)

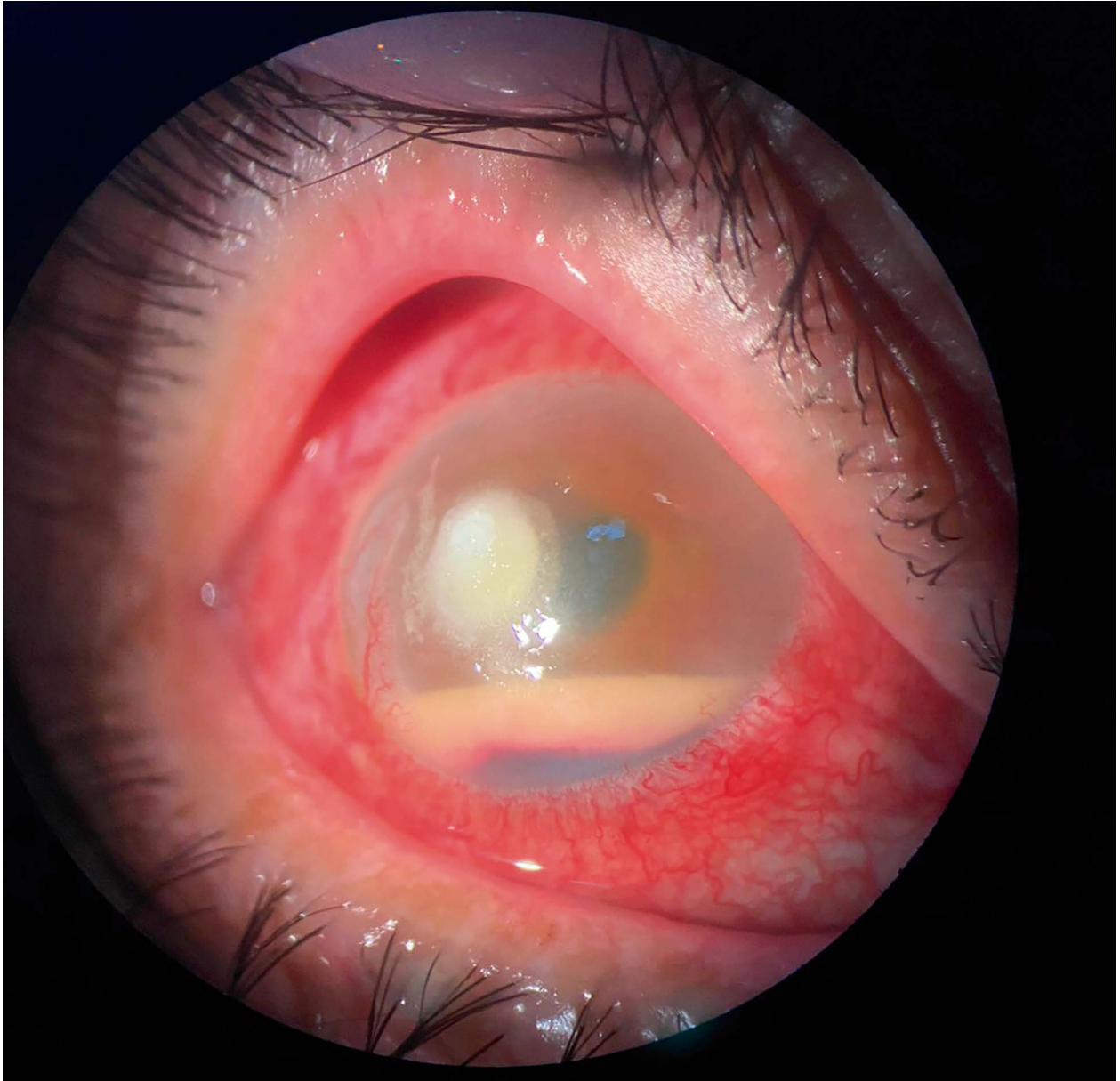
2024; 17(3): e478-e480.

Hipema es el término utilizado para describir un signo que corresponde a la observación de sangre en la cámara anterior, alteración que puede ocurrir por diferentes causas, tanto sean traumáticas como inflamatorias¹. El hipopión es otro signo que se observa por su presentación en cámara anterior como una sustancia de coloración blanquecina que podrá ser infecciosa o no infecciosa². En la foto de este caso llama la atención la combinación de ambos signos de manera concurrente en una importante reacción de la cámara anterior donde aparecen asociados a un absceso de córnea, por lo que su origen podría estar potencialmente asociado a un proceso infeccioso.

Si bien en ocasiones esta alteración mixta de la cámara anterior se podrá resolver con el control del proceso infeccioso y la mejoría de la inflamación secundaria, a veces puede ser necesario realizar el lavado de la cámara anterior¹ y de esta forma disminuir la posibilidad de que se origine un glaucoma secundario.

All together: corneal abscess with hyphema and hypopyon

Hyphema is the term used to describe a sign that corresponds to the observation of blood in the anterior chamber, an alteration that may occur due to different causes, either traumatic or inflammatory¹. Hypopyon is another sign that is observed by its presentation in the anterior chamber as a whitish substance, which may be infectious or non-infectious². In the case of the presented picture, the combination of both signs



in a concurrent manner is striking, representing an important anterior chamber reaction, which appears associated to a corneal abscess, so its origin could be potentially related to an infectious process.

Although sometimes this mixed alteration of the anterior chamber may be resolved with the control of the infectious process and the improvement of the secondary inflammation, sometimes it may be necessary to perform anterior chamber

washing¹ and thus reduce the possibility of secondary glaucoma.

Todo junto: abscesso corneano com hifema e hipópion

Hifema é o termo utilizado para descrever um sinal que corresponde à observação de sangue na câmara anterior, alteração que pode ocorrer por

diversas causas, tanto traumáticas quanto inflamatórias¹. O hipópio é outro sinal observado devido à sua apresentação na câmara anterior como uma substância esbranquiçada que pode ser infecciosa ou não infecciosa².

Na foto deste caso chama a atenção a combinação de ambos os sinais concomitantemente em uma importante reação da câmara anterior onde aparecem associados a um abscesso corneano, podendo sua origem estar potencialmente associada a um processo infeccioso.

Embora às vezes essa alteração mista da câmara anterior possa ser resolvida com controle do processo infeccioso e melhora da inflamação secun-

dária, às vezes pode ser necessária a lavagem da câmara anterior¹ e desta forma reduzir a possibilidade de causar glaucoma secundário.

Referencias

1. Woreta FA, Lindsley KB, Gharaibeh A *et al*. Medical interventions for traumatic hyphema. *Cochrane Database Syst Rev* 2023; 3: CD005431.
2. Ksiaa I, Abroug N, Mahmoud A *et al*. Hypopyon: is-it infective or noninfective? *Ocul Immunol Inflamm* 2021; 29: 817-829.