

Trabeculectomía asistida con polipropileno: estudio clínico de seguridad y eficacia

Fernando A. García Marote^{a,b}, María del Pilar Lucena^{a,b}, Liliana Di Marco^c

^a CEO: Oftalmología Centro Especializado, Rosario, Santa Fe, Argentina.

^b Grupo Láser Visión, Rosario, Santa Fe, Argentina.

^c Centro Oftalmológico Casilda, Casilda, Santa Fe, Argentina.

Recibido: 25 de marzo de 2024.

Aprobado: 15 de mayo de 2024.

Autor corresponsal

Dr. Fernando A. García Marote

CEO: Oftalmología Centro Especializado

Catamarca 1845

(2000) Rosario, Santa Fe, Argentina.

+54 341 425-2265

garciafernandoariel@gmail.com

Oftalmol Clin Exp (ISSNe 1851-2658)

2024; 17(2): e214-e221.

Resumen

Objetivos: Evaluar la seguridad y eficacia de una técnica de trabeculectomía modificada con la asistencia de polipropileno.

Materiales y métodos: Estudio clínico multicéntrico prospectivo de una serie de casos de pacientes con glaucoma crónico de ángulo abierto en quienes se utilizó una técnica de trabeculectomía que utiliza una sutura de polipropileno en forma de letra omega para generar un efecto “espaciador” en la ampolla. La eficacia se evaluó analizando el descenso de la presión intraocular y de las drogas hipotensoras utilizadas, antes y a los tres meses de la cirugía. Se consideró éxito cuando la PIO se redujo en más de un 20% del preoperatorio con disminución de uno o más fármacos antihipertensivos.

Resultados: Se incluyeron 56 ojos, en los cuales la PIO media fue de $30,2 \pm 10,1$ mmHg (18-54) en el preoperatorio y de $13,4 \pm 3$, mmHg (7-22) en el postoperatorio, alcanzando una disminución media de $16,8 \pm 9,4$ mmHg (7-44) tres meses después de la cirugía ($p < 0,001$). El valor medio del porcentaje de descenso de la PIO fue de $55,6 \pm 13,1\%$ (29,1-86,3). En todos los casos fue alcanzado el criterio de éxito. Respecto de la seguridad se encontró la extrusión de la sutura de polipropileno en 1 caso (un mes tras la cirugía) y en 2 ojos se determinó la presencia de Seidel (resuelto mediante sutura de nylon 9.0, 10 días después de la cirugía).

Conclusiones: La técnica de trabeculectomía modificada, asistida con sutura de polipropileno disminuye eficazmente la PIO en ojos con glaucoma de ángulo abierto.

Palabras clave: trabeculectomía, polipropileno, trabeculectomía modificada, glaucoma, cirugía de glaucoma.

Trabeculectomy-assisted by polypropylene suture: safety and efficacy clinical study

Abstract

Objective: To evaluate the safety and efficacy of a modified trabeculectomy technique using polypropylene.

Methods: Prospective multicenter clinical study of a case series of patients with chronic open-angle glaucoma in whom a trabeculectomy technique using a polypropylene suture in the shape of an omega letter was used to generate a “spacer” effect in the bleb. Efficacy was evaluated by analyzing the decrease in intraocular pressure (IOP) and the hypotensive drugs used, before and three months after surgery. Success was considered when IOP was reduced by more than 20% of preoperative IOP, with a decrease in one or more antihypertensive drugs.

Results: Fifty-six eyes were included, in which mean IOP was 30.2 ± 10.1 mmHg (18-54) preoperatively and 13.4 ± 3 , mmHg (7-22) postoperatively, reaching a mean decrease of 16.8 ± 9.4 mmHg (7-44) three months after surgery ($p < 0.001$). The mean value of the percentage of IOP decrease was $55.6 \pm 13.1\%$ (29.1-86.3). In all cases, the success criterion was reached. Regarding safety, extrusion of the polypropylene suture was found in 1 case (one month after surgery), and in 2 eyes the presence of seidel was determined, (resolved by nylon 9.0 suture 10 days after surgery).

Conclusions: The modified trabeculectomy technique assisted with polypropylene suture effectively lowers IOP in eyes with open-angle glaucoma.

Keywords: trabeculectomy, polypropylene, modified trabeculectomy, glaucoma, glaucoma surgery.

Trabeculectomia assistida por polipropileno: estudo clínico de segurança e eficácia

Resumo

Objetivos: Avaliar a segurança e eficácia de uma técnica modificada de trabeculectomia assistida por polipropileno.

Materiais e métodos: Estudo clínico multicêntrico prospectivo de uma série de casos de pacientes com glaucoma crônico de ângulo aberto nos quais foi utilizada técnica de trabeculectomia que utiliza sutura de polipropileno em formato de letra ômega para gerar efeito “espaçador” na bolha. A eficácia foi avaliada pela análise da diminuição da pressão intraocular e dos medicamentos hipotensores utilizados, antes e três meses após a cirurgia. Foi considerado sucesso quando a PIO foi reduzida em mais de 20% desde o pré-operatório com redução de um ou mais medicamentos anti-hipertensivos.

Resultados: foram incluídos 56 olhos, nos quais a PIO média foi de $30,2 \pm 10,1$ mmHg (18-54) no pré-operatório e $13,4 \pm 3$ mmHg (7-22) no pós-operatório, atingindo uma diminuição média de $16,8 \pm 9,4$ mmHg (7-44) três meses após a cirurgia ($p < 0,001$). O valor médio do percentual de diminuição da PIO foi de $55,6 \pm 13,1\%$ (29,1-86,3). Em todos os casos o critério de sucesso foi alcançado. Quanto à segurança, foi encontrada extrusão da sutura de polipropileno em 1 caso (um mês após a cirurgia) e a presença de Seidel foi determinada em 2 olhos (resolvida com sutura de náilon 9.0, 10 dias após a cirurgia).

Conclusões: A técnica de trabeculectomia modificada, assistida com sutura de polipropileno, reduz efetivamente a PIO em olhos com glaucoma de ângulo aberto.

Palavras-chave: trabeculectomia, polipropileno, trabeculectomia modificada, glaucoma, cirurgia de glaucoma.

Introducción

La técnica de la trabeculectomía para el glaucoma sigue vigente y es una de las más utilizadas a

nivel mundial¹⁻², pero como toda cirugía tiene sus limitaciones y complicaciones. En relación con su pérdida de eficacia, uno de los motivos radica en el proceso cicatricial que finalmente termina eliminando el espacio de drenaje creado mediante la cirugía, incluso a pesar de la gran mejoría que se obtuvo con la introducción del uso de fármacos moduladores de la cicatrización, como la mitomicina C (MMC) o el 5-fluorouracilo (5-FU)³⁻⁵.

El Dr. Yamane desarrolló una técnica en la cual utiliza una sutura de polipropileno (Prolene) para fijar la lente intraocular en casos con soporte capsular ausente o deficitario⁶, creando con recursos simples una solución accesible a la mayoría de los cirujanos para resolver un problema quirúrgico potencialmente muy importante. En su técnica, dilata con calor los extremos de las hápticas de polipropileno de las lentes de 3 piezas, generando una especie de bridas o pestaña (*flange*) que le permiten dejarlas atrapadas en un canal escleral. Su técnica se popularizó y también ha tenido adaptaciones de otros médicos, como el Dr. Valvecchia, quien introdujo la creación de un tallado de bolsas o bolsillos intraesclerales para alojar estas bridas de las hápticas⁷.

En nuestro caso, nos planteamos la hipótesis de utilizar parte de esos conceptos pero aplicados para la resolución de otro problema quirúrgico. En ese contexto, desarrollamos una técnica de trabeculectomía modificada mediante la utilización de una sutura de polipropileno que se agrega sobre el lecho quirúrgico con el fin de que actúe como un espaciador y barrera mecánica que contrarreste la cicatrización del canal escleral y del espacio subconjuntival de la ampolla, para que de esta forma se logre evitar o disminuir una de las causas más frecuentes de fracaso de la trabeculectomía. El objetivo del presente estudio es realizar el reporte inicial de seguridad y eficacia de una serie de casos con tres meses de seguimiento.

Materiales y métodos

Se trata de un estudio clínico prospectivo, multicéntrico, no aleatorizado de una serie de casos que incluyó pacientes con glaucoma de ángulo abierto operados mediante una técnica de tra-

beculectomía modificada entre abril de 2022 y julio de 2023 en diferentes clínicas oftalmológicas de la provincia de Santa Fe, Argentina: 1) Grupo Láser Visión, 2) Centro Oftalmológico Rosario, 3) CEO Rosario, 4) Centro Oftalmológico Casilda, 5) Centro de Ojos Santa Rosa (San Lorenzo). Los autores del presente trabajo se responsabilizaron como investigadores de explicar la técnica a los pacientes diciéndoles que la realizarían como parte de un estudio en el que se utilizaron materiales aprobados para el uso quirúrgico oftálmico. Se les solicitó su aceptación mediante la firma de un consentimiento informado. El comité de docencia de la institución evaluó el protocolo y aspectos regulatorios para aprobar la realización del estudio, donde los médicos participantes se comprometieron a actuar acorde con los lineamientos presentes en la declaración de Helsinki.

Los principales parámetros evaluados fueron la presión intraocular (PIO) y la cantidad de fármacos hipotensores tópicos utilizados antes de la cirugía y 90 días después de ella.

Para evaluar la eficacia se tuvieron en cuenta dos parámetros principales: la PIO (medida mediante tonometría de Goldmann tres veces consecutivas y se registró la media) y el número de fármacos reductores de la PIO utilizados en cada caso. Para evaluar si el tratamiento había tenido éxito o no debía alcanzarse al menos uno de los siguientes objetivos: una reducción de la PIO superior al 20% en comparación con el valor basal, o una disminución de uno o más fármacos hipotensores con una PIO objetivo estable. La reducción de la PIO se calculó en mmHg y también como porcentaje del cambio de la PIO en comparación con el valor basal durante el seguimiento. La necesidad de un tratamiento sistémico complementario con acetazolamida para conseguir el objetivo de PIO también se consideró un resultado secundario. La seguridad se evaluó analizando la presencia de potenciales complicaciones y sus características en los diferentes momentos (intraquirúrgicos y postoperatorios). Los pacientes tuvieron un seguimiento postoperatorio a los siguientes tiempos: 1, 2, 7, 14 y 30 días, 2, 3, 6, 9 y 12 meses tras la cirugía. El reporte del presente estudio analizó y evaluó los resultados obtenidos en el primer trimestre como

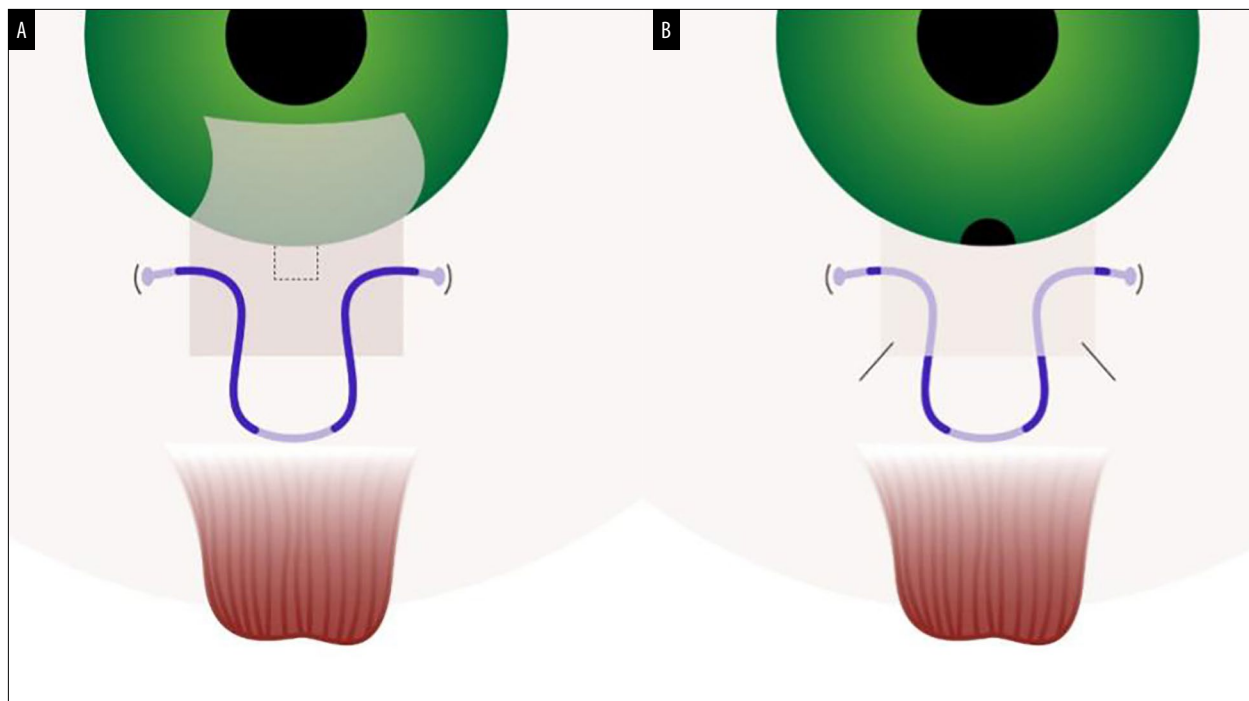


Figura 1. Esquema diseñado para mostrar la forma en la que se realiza la sutura (A) y cómo permanece (B) parte del trayecto de polipropileno dentro del colgajo o tapa escleral.

parte del informe inicial de la investigación. Para comparar la disminución entre los valores previos y posteriores a la cirugía, dentro de cada grupo se utilizó el test *t* de Student para muestras pareadas. Si los pacientes tenían cataratas, se realizó una faco-trabeculectomía (*facotrabe*) empleando esta técnica. Se evaluó también cuántos casos habían sido de trabeculectomía solo o de facotrabe para detectar posibles diferencias en seguridad para ambas situaciones.

En cuanto a la técnica quirúrgica, en todos los casos la realizó un único cirujano (F.A.G.M.). Brevemente, se coloca una sutura de polipropileno 6.0 con la forma de la letra *omega* con tres puntos de anclaje en la esclera, con el fin de obtener una función de espaciado mecánico (fig. 1a). En los extremos inferiores hay 2 bridas enterradas a ambos lados del colgajo escleral en la esclera y un trayecto intraescleral superior delante del recto superior de inserción. Parte del trayecto de polipropileno permanece dentro del colgajo o tapa escleral (fig. 1b). En la figura 2 se observa una serie de fotos de la etapa más rele-

vante de esta técnica quirúrgica que utiliza polipropileno 6.0.

En la figura 3 se muestra que al realizar una maniobra de ligera compresión palpebral se puede verificar el correcto funcionamiento de la ampolla.

Resultados

Se incluyeron 56 ojos de 56 pacientes en quienes la PIO media fue de $30,2 \pm 10,1$ mmHg (18-54) en el preoperatorio y de $13,4 \pm 3$ mmHg (7-22) en el postoperatorio (fig. 4), alcanzando una disminución media de $16,9 \pm 9,4$ mmHg (7-44) tres meses después de la cirugía ($p < 0,001$), como se representa en la figura 3. En cuanto a la cantidad de fármacos hipotensores (fig. 5), en el preoperatorio fue de $3,4 \pm 0,5$ (3-4) y disminuyó en el postoperatorio a $0,7 \pm 1,1$ (0-3). Considerando el porcentaje de descenso de la PIO, en todos los casos se alcanzó el criterio de éxito (fig. 6), donde el valor medio del

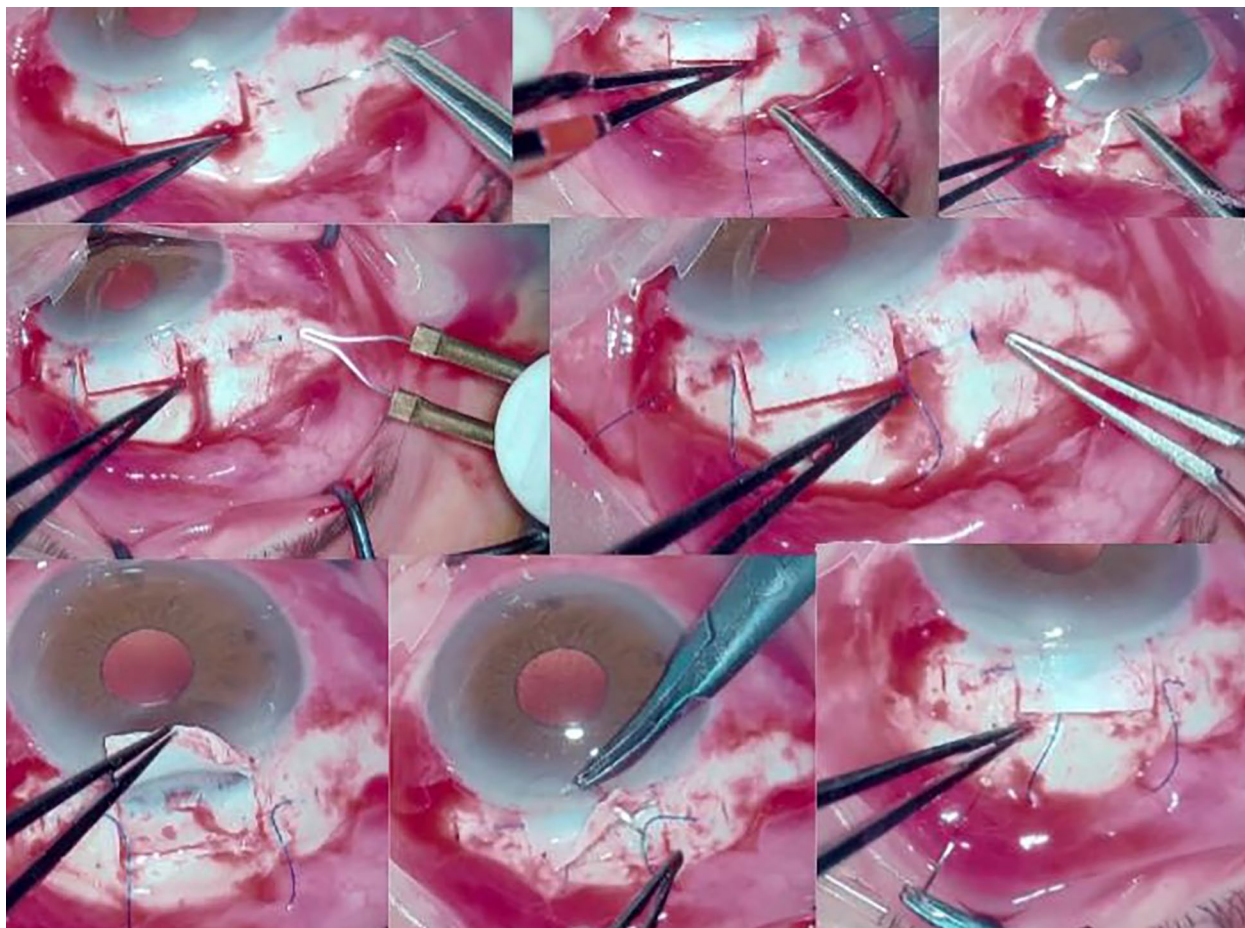


Figura 2. Parte de una cirugía de trabeculectomía modificada con polipropileno de la serie de casos presentada donde se observa cómo se pasa la sutura de polipropileno 6.0 en forma de letra omega, cauterizando los extremos para dejarlos insertados en los bolsillos esclerales, para finalmente cerrar la tapa escleral donde parte del trayecto de polipropileno dentro del colgajo o tapa escleral.

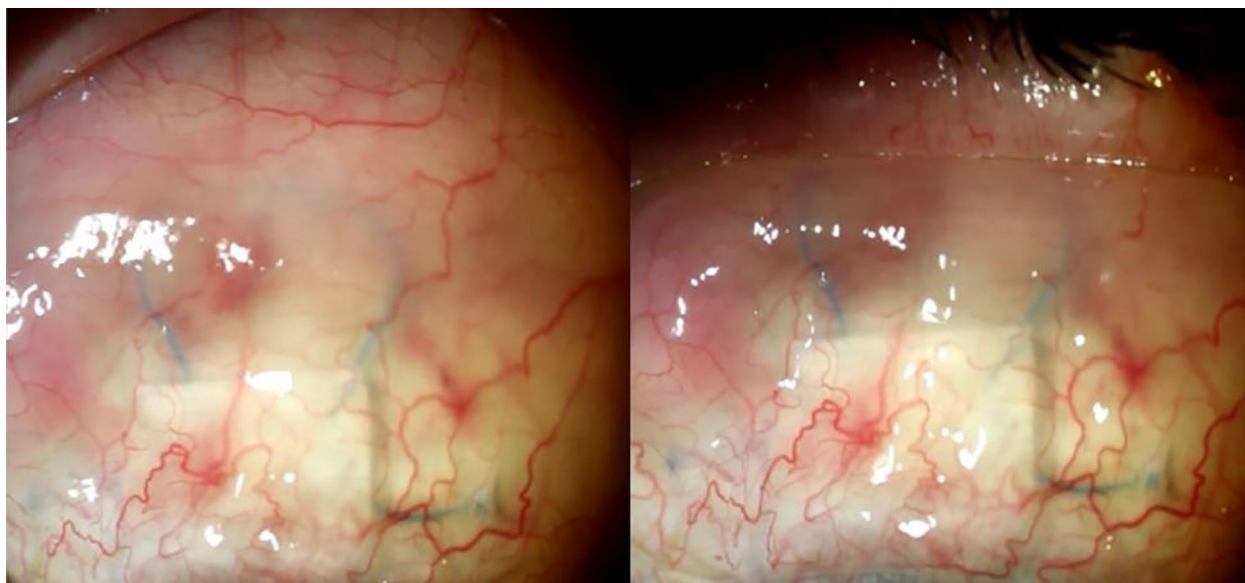


Figura 3. Aspecto del postoperatorio a los 7 días de una cirugía de trabeculectomía modificada con polipropileno donde se muestra que al realizar una maniobra de ligera compresión palpebral se verifica el correcto funcionamiento de la ampolla.

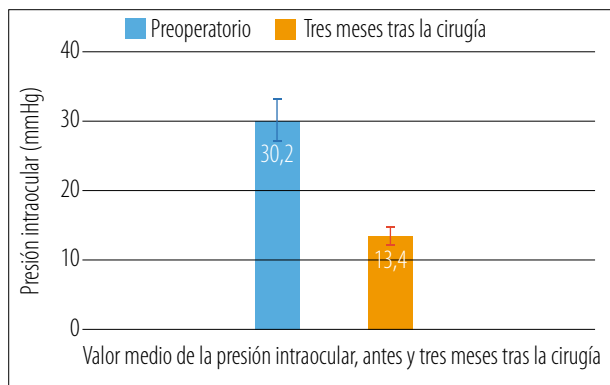


Figura 4. Valor medio de la presión intraocular antes y tres meses tras la trabeculectomía modificada, asistida mediante polipropileno.

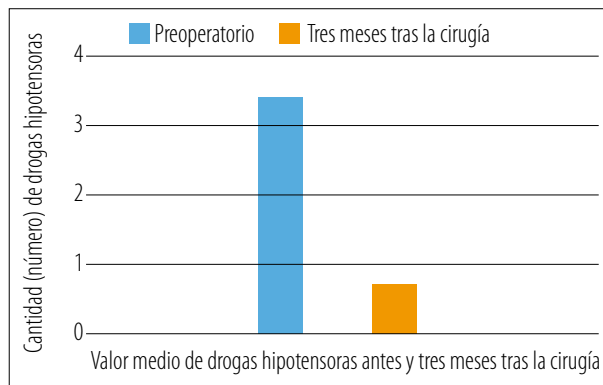


Figura 5. Cantidad de drogas utilizadas antes y a los tres meses de la trabeculectomía asistida por polipropileno.

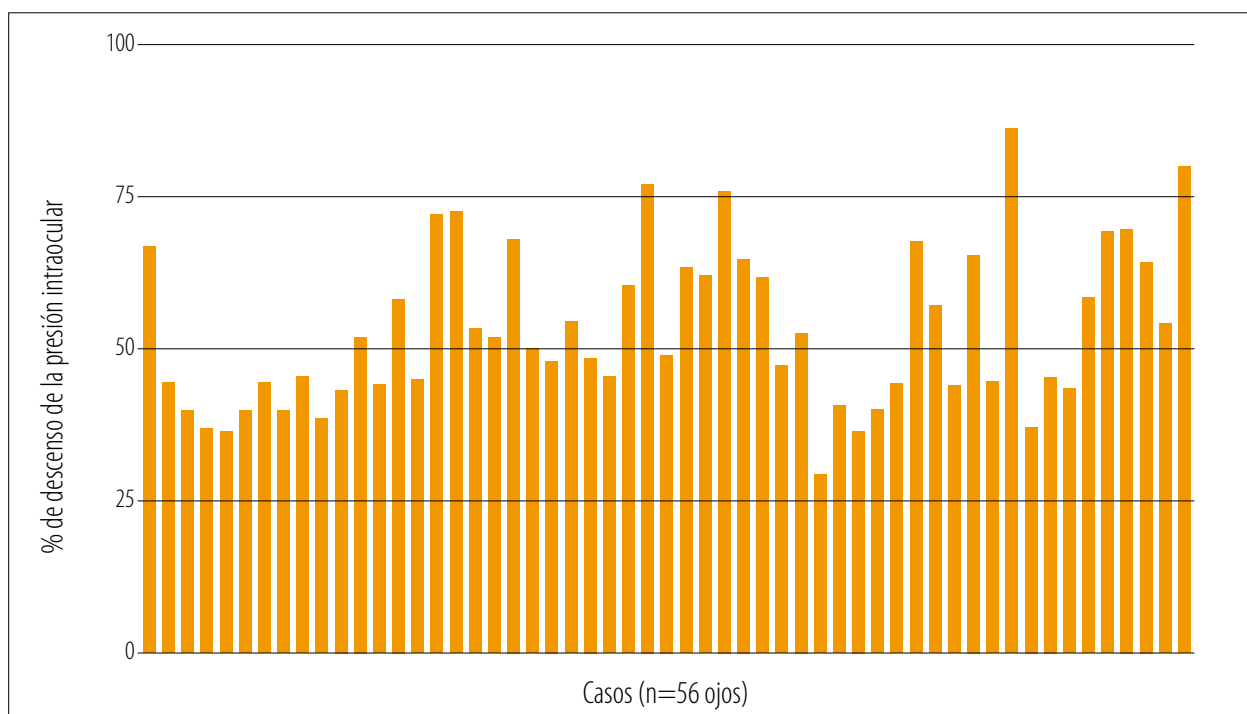


Figura 6. Porcentaje de descenso de la presión intraocular en 56 ojos operados tres meses tras haber sido operados mediante la técnica de trabeculectomía modificada.

porcentaje de descenso de la PIO fue de $55,6 \pm 13,1\%$ (29,1-86,3).

Del total de ojos, 29 fueron faco-trabes y 27 fueron solamente trabeculectomías. Respecto de la seguridad, como complicaciones postoperatorias se encontró 1 ojo la extrusión de la sutura de polipropileno (un mes después de la cirugía en ojo que tenía sólo trabeculectomía) y en 2 ojos se determinó la presencia de Seidel, que se resolvió mediante sutura de nylon 9.0 (10 días después de

la cirugía), donde ambos ojos fueron operados sólo de trabeculectomía.

Discusión

Si bien existen diferentes modificaciones realizadas a la técnica de la trabeculectomía con la finalidad de mejorar su eficacia⁸⁻¹², hasta el momento no se habían reportado técnicas como

la presentada en este trabajo. Este es un estudio inicial y preliminar a tres meses y estos pacientes se encuentran en un seguimiento y control programado a un año para poder realmente evaluar su seguridad y eficacia, aunque los resultados observados resultan prometedores.

El control significativo de la PIO con esta técnica se interpreta y se suma a una serie de potenciales ventajas como la de ser una técnica accesible en cuanto a recursos que están generalmente disponibles y son accesibles a la mayoría de los cirujanos oculares, que a su vez tienen un bajo coste. Asimismo, para aquellos casos en los que se considere la realización de masajes postoperatorios, los autores tienen la percepción de que se puede lograr aún un mejor control de la PIO (algo que está actualmente en estudio). Un dato extra es que el grosor y la vía de sutura pueden modificarse dando lugar a futuras evoluciones y adaptaciones de esta técnica en casos especiales. Pero también debemos mencionar algunas potenciales desventajas: se requiere de un mayor tiempo intraoperatorio, mayor espacio quirúrgico y se debe considerar que se agrega e introduce un elemento extraño de cierto grosor dentro de la ampolla —además de una curva de aprendizaje—, aunque en principio no debería ser de mayor complejidad para un cirujano oftalmólogo.

En la serie presentada sólo se han considerado pacientes con glaucoma crónico de ángulo abierto, pero en otra línea de estudio nuestro grupo está evaluando esta técnica en casos de glaucoma neovascular utilizando polipropileno 5.0. Es importante comentar que en este informe se han analizado de forma conjunta ojos operados sólo de trabe y ojos con facotrabe sin discriminar, ya que el principal objetivo del estudio fue evaluar la eficacia y se confirmó que esto se obtuvo en cada caso en particular (fig. 3). Es parte de un futuro análisis considerar potenciales diferencias hipotensoras de esta técnica entre ojos con facotrabe y sólo con la asistencia de polipropileno 6.0.

Si bien una fortaleza de esta investigación es la ausencia de estudios similares previamente publicados —lo que destaca su originalidad—, tiene la limitación de que se trata de una serie de casos operados por un único cirujano, lo que si bien por un lado aporta consistencia respecto

de la reproducibilidad interna de la técnica, no permite evaluar el desempeño de la ella en manos de diferentes cirujanos. Pero el presente estudio es necesario para generar evidencia, constatar aspectos de seguridad y poder posteriormente comprobar los resultados con otros profesionales. Algo interesante a destacar es que se trata de un estudio multicéntrico en el que se han operado pacientes en diferentes quirófanos de la provincia de Santa Fe, lo que resulta otro dato adicional a favor de la simplicidad de implementación de la técnica que no requiere de mayor complejidad de recursos.

Conclusiones

La técnica de trabeculectomía modificada asistida con sutura de polipropileno disminuye eficazmente la PIO en ojos con glaucoma de ángulo abierto. Deberán evaluarse la eficacia y la seguridad a largo plazo, los criterios de indicación específicos y sus posibles contraindicaciones para lo que se necesitan más estudios. Asimismo, otros cirujanos deberán confirmar la reproducibilidad de esta técnica.

Referencias

1. Singh K, Sherwood MB, Pasquale LR. Trabeculectomy must survive! *Ophthalmol Glaucoma* 2021; 4: 1-2.
2. Pham AH, Lees R, Gutkind NE. A brief review of historical and current trends in trabeculectomy. *Int Ophthalmol Clin* 2023; 63: 61-92.
3. Kalarn S, Le T, Rhee DJ. The role of trabeculectomy in the era of minimally invasive glaucoma surgery. *Curr Opin Ophthalmol* 2022; 33: 112-118.
4. Thomas RE, Crichton A, Thomas BC. Antimetabolites in cataract surgery to prevent failure of a previous trabeculectomy. *Cochrane Database Syst Rev* 2014; 2014: CD010627.
5. Qin ZX, Ying X, Han Q *et al.* Outcomes and risk factors for failure of trabeculectomy in glaucomatous patients in Southwest China: a 325 eyes analysis. *Int J Ophthalmol* 2023; 16: 367-374.

6. Yamane S, Inoue M, Arakawa A, Kadonosono K. Sutureless 27-gauge needle-guided intrascleral intraocular lens implantation with lamellar scleral dissection. *Ophthalmology* 2014; 121: 61-66.
7. Valvecchia G, Navarro P. Técnica de Yamane modificada. En: *FacoElche* [en línea]. Elche, España, 2019. Disponible en: <https://www.facoelche.com/tecnica-yamane-modificada/>
8. Zhou M, Wang W, Huang W, Zhang X. Trabeculectomy with versus without releasable sutures for glaucoma: a meta-analysis of randomized controlled trials. *BMC Ophthalmol* 2014; 14: 41.
9. Al-Haddad CE, Abdulaal M, Al-Moujahed A *et al.* Fornix-Based Versus Limbal-Based Conjunctival Trabeculectomy Flaps for Glaucoma: Findings From a Cochrane Systematic Review. *Am J Ophthalmol* 2017; 174: 33-41.
10. King AJ, Hudson J, TAGS Study Group *et al.* Primary trabeculectomy for advanced glaucoma: pragmatic multicentre randomised controlled trial (TAGS). *BMJ* 2021; 373: n1014.
11. Wang X, Khan R, Coleman A. Device-modified trabeculectomy for glaucoma. *Cochrane Database Syst Rev* 2015; 2015: CD010472.
12. Kaplowitz K, Bussell II, Honkanen R *et al.* Review and meta-analysis of ab-interno trabeculectomy outcomes. *Br J Ophthalmol* 2016; 100: 594-600.