

Catarata lamelar

Nicolás A. de Arcos, Marcela A. Bosch, Nicole E. Cantet, Guido D'Amico, Juan I. Garnero

Hospital Oftalmológico Norberto Di Prospero, Caseros, Buenos Aires, Argentina.

Recibido: 8 de noviembre de 2023.

Aprobado: 19 de noviembre de 2023.

Autor corresponsal

Dr. Nicolás A. de Arcos

Valentín Gómez 4545

Caseros, provincia de Buenos Aires

Argentina

+54 (911) 5368-2259

nico.de.arcos@gmail.com

Oftalmol Clin Exp (ISSNe 1851-2658)

2023; 16(4): e458-e459.

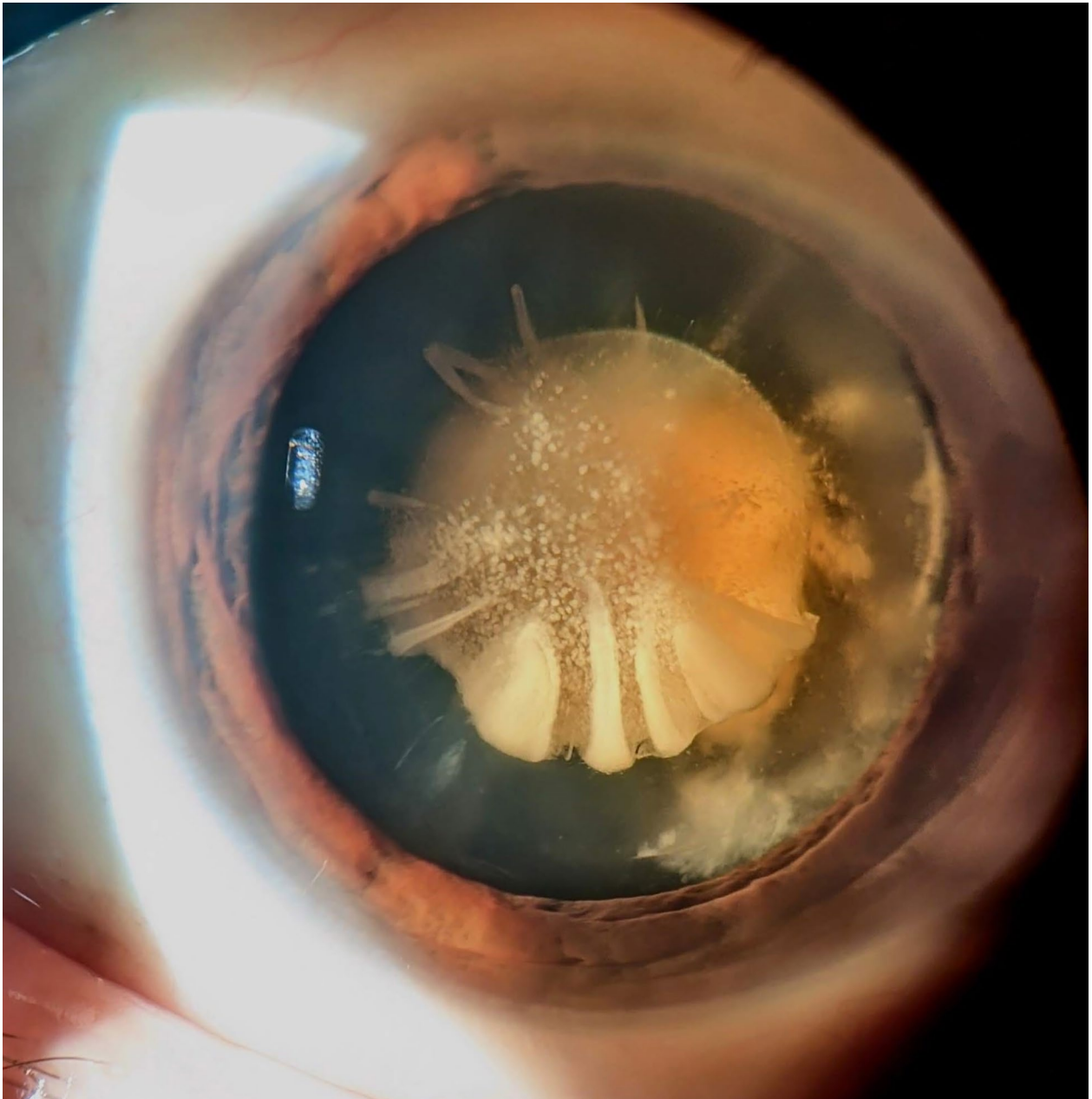
En esta imagen se observa una catarata lamelar que es de origen congénito¹. Afecta una capa específica de fibras del cristalino dañadas por una lesión². Inicialmente subcapsular, nuevas fibras depositadas la relegan a un plano más profundo². Si la causa persiste, afecta a grupos de fibras adicionales, manifestándose como aditamentos sobre la opacidad principal². Su manejo terapéutico consiste en la realización de su cirugía, que tomada oportunamente podrá permitir el futuro desarrollo visual del paciente³.

Lamellar cataracts

This image shows a lamellar cataract, which is a congenital condition¹, affecting a specific layer of lens fibers damaged by a lesion². Initially subcapsular, new deposited fibers relegate it to a deeper plane². If the cause persists, it affects additional fiber groups, manifesting as attachments over the main opacity². Its therapeutic management consists in the performance of surgery, which taken in a timely manner may allow the patient's future visual development³.

Catarata lamelar

Esta imagem mostra uma catarata lamelar de origem congênita¹. Afeta uma camada específica de fibras do cristalino danificadas por uma lesão². Inicialmente subcapsular, novas fibras depositadas relegam-no para um plano mais profundo². Se a causa persistir, afeta grupos de fibras adicionais, manifestando-se como fixações na opacidade



principal². Seu manejo terapêutico consiste na realização de cirurgia, que, realizada em tempo hábil, poderá permitir o desenvolvimento visual futuro do paciente³.

Referencias

1. Berry V, Ionides A, Pontikos N *et al.* The genetic landscape of crystallins in congenital cataract. *Orphanet J Rare Dis* 2020; 15: 333
2. Tătaru CI, Tătaru CP, Costache A *et al.* Congenital cataract: clinical and morphological aspects. *Rom J Morphol Embryol* 2020; 61: 105-112.
3. Zetterström C, Kugelberg M. Paediatric cataract surgery. *Acta Ophthalmol Scand* 2007; 85: 698-710.