

# Coexisting sutural and cerulean cataract

Fernando Godin Estrada<sup>a</sup>, Carolina Mercado<sup>b</sup>, Robinson Barrientos<sup>c</sup>, María A. Pacheco<sup>d</sup>

<sup>a</sup> Grupo de Investigación y Salud Ocular, Department of Ophthalmology, Unbosque, Universidad el Bosque, Bogotá D.C., Colombia.

<sup>b</sup> Escuela Superior de Oftalmología, Instituto Barraquer de América, Bogotá, Colombia.

<sup>c</sup> Department of Ophthalmology, Instituto de la Visión, Quevedo, Ecuador.

<sup>d</sup> Department of Ophthalmology, Universidad del Norte, Barranquilla, Colombia.

**Received:** October 29th, 2021.

**Accepted:** December 20th, 2021.

## Corresponding author

Dr. María A. Pacheco

Department of Ophthalmology

Universidad del Norte

Carrera 49c # 99-106

(111201) Barranquilla, Colombia

+57 300 8144886

malejandrapacheco94@gmail.com

**Oftalmol Clin Exp** (ISSN 1851-2658)

2022; 15(3): e384-e385.

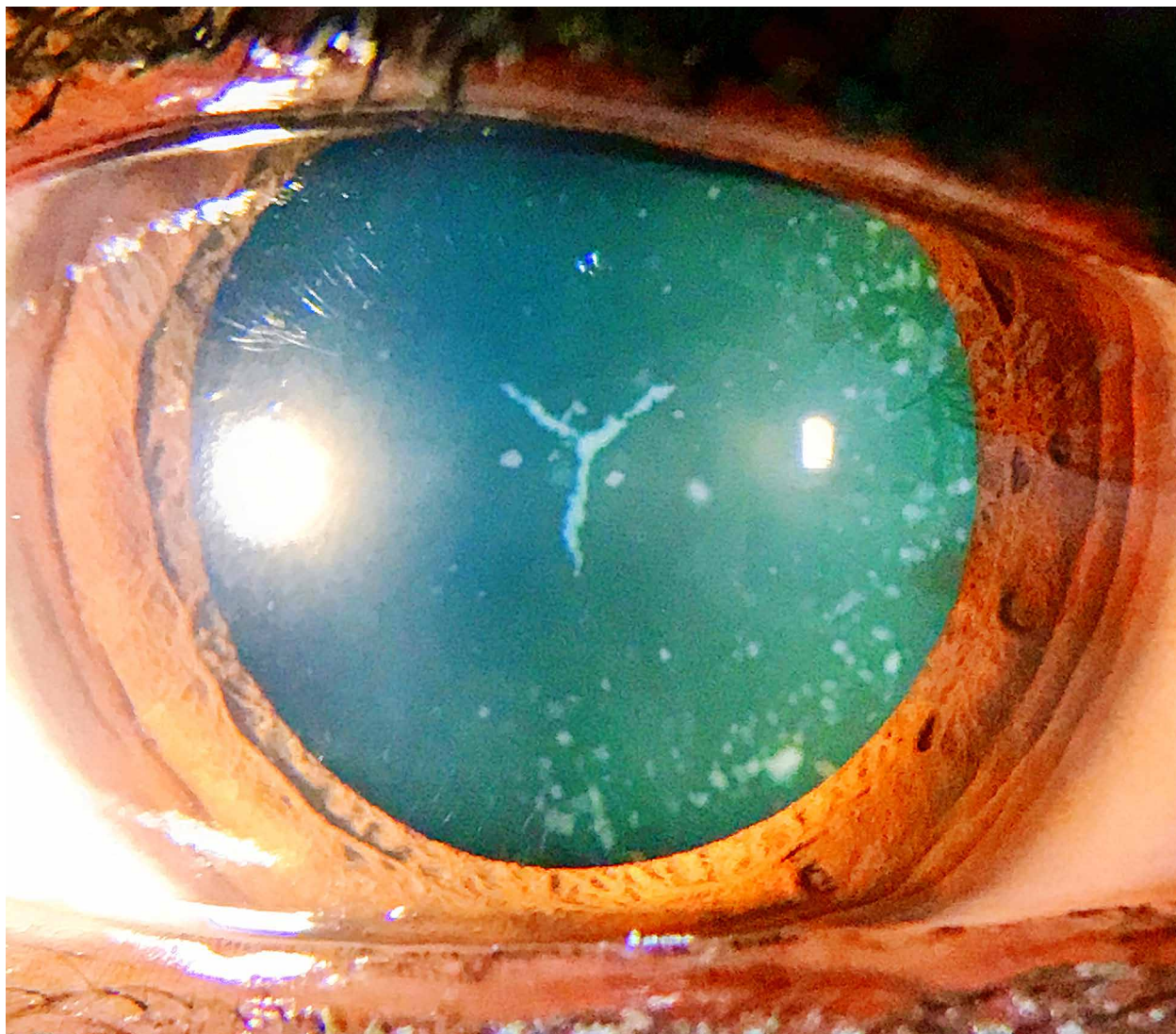
## Description

A 25-year-old female presented with decreased visual acuity. Anterior segment examination revealed a clear cornea, and a Y-shaped opacity in the center of the lens right eye (RE), and whitish, punctate cortical opacities in both eyes (OU). The patient reminisced this was present since childhood. Given the onset, characteristics of the opacities, and their bilateral presentation, a diagnosis of sutural cataract (RE) and cerulean cataracts OU was made.

Sutural cataracts (SC) are an infrequent form of lens opacity that affects the sutures in the fetal lens, it is usually congenital and has an X-linked inheritance<sup>1</sup>. Clinically, SC is not progressive, and rarely needs intervention<sup>2</sup>. Cerulean cataract is a rare congenital form of bluish tint, formed by concentric layered whitish opacities with a radial arrangement at their center, the condition is autosomal dominant. Visual acuity is good in childhood but may decrease in adulthood<sup>3</sup>.

## Coexistencia de catarata sutural y cerúlea

Una mujer de 25 años se presentó con disminución de la agudeza visual. El examen del segmento anterior reveló una córnea clara y una opacidad en forma de Y en el centro del cristalino del ojo derecho (OD) más opacidades corticales puntiformes blanquecinas en ambos ojos (AO). El



paciente recordaba que esto estaba presente desde la infancia. Dada la aparición, las características de las opacidades y su presentación bilateral, se realizó el diagnóstico de catarata sutural (OD) y catarata cerúlea (AO).

La catarata sutural (CS) es una forma infrecuente de opacidad del cristalino que afecta las suturas del cristalino fetal, suele ser congénita y tiene una herencia ligada al cromosoma X<sup>1</sup>. Clínicamente, la CS no es progresiva y rara vez necesita intervención<sup>2</sup>. La catarata cerúlea es una rara forma congénita de tinte azulado, formada por opacidades blanquecinas en capas concéntricas con una disposición radial en su centro; la

condición es autosómica dominante. La agudeza visual es buena en la infancia pero puede disminuir en la edad adulta<sup>3</sup>.

## References

1. Moutei H, Abdellaoui M. Sutural cataract. *Pan Afr Med J* 2020; 36: 34.
2. Provencher LM, Critser B, Johnson AT. Cerulean cataract. *JAMA Ophthalmol* 2018; 136: e183150.
3. El Meriague FZ, Daoudi R. [A case of congenital cerulean cataract] *Pan Afr Med J* 2014; 19: 112.