

# Aprendizaje de cirugía de cataratas en ojos de cerdo: descripción de la técnica

Ignacio Magnetto, Alejandro Signorelli, Ricardo Zaldúa

*Instituto Oftalmológico Argentino (iOfA), Buenos Aires, Argentina.*

---

**Recibido:** 15 de diciembre de 2021.

**Aprobado:** 25 de abril de 2022.

## **Autor corresponsal**

Dr. Ignacio Magnetto

Saenz Peña 260

(2580) Marcos Juárez, Córdoba, Argentina.

nanomagnetto@gmail.com

**Oftalmol Clin Exp** (ISSNe 1851-2658)

2022; 15(2): e234-e239.

## **Resumen**

**Objetivo:** Describir la técnica de práctica de cirugía de catarata en ojos de cerdo.

**Descripción de técnica:** Luego de montar el sitio de entrenamiento quirúrgico *wet lab*, se obtienen los ojos de cerdo y se los prepara para comenzar la práctica del procedimiento quirúrgico. La preparación consta de formar catarata en los ojos seleccionados a través de energía térmica y posicionarlos en una cabeza de maniquí debajo del microscopio para que tenga la misma semejanza con una cirugía real. Una vez acomodados todos los elementos, se comienza con la práctica de la técnica, en la que se podrán efectuar todos los pasos de la cirugía convencional.

**Conclusiones:** Los resultados del trabajo indican la importancia de realizar un entrenamiento quirúrgico en un *wet lab*, ya que le brinda al residente en formación la capacidad de aprender habilidades necesarias a la hora de comenzar a operar. Y la ventaja más importante de esto es minimizar la cantidad de complicaciones a la hora de operar pacientes.

**Palabras clave:** cirugía de cataratas, *wet lab*, simulación, entrenamiento quirúrgico.

## **Learning cataract surgery in pig eyes: description of the technique**

### **Abstract**

**Objective:** Describe the practice technique of cataract surgery in pig eyes.

**Technique description:** After setting up the surgical training site *wet lab*, the pig eyes are obtained and prepared to begin the practice of the surgical procedure. The preparation consists of forming cataracts in the selected eyes through thermal energy and positioning them on a mannequin head under the microscope so that they have the same resemblance to real surgery. Once everything is arranged, the practice of the technique begins, in which all the steps of the surgery can be carried out.

**Conclusion:** The results of the work indicate the importance of carrying out surgical training in a *wet lab*, for the reason that gives the resident the ability to learn the necessary skills to starting operate. And the most important advantage, is to minimize the number of complications when operating patients.

**Key words:** cataract surgery, wetlab, simulation, surgical training.

## Aprendizagem sobre a cirurgia de catarata em olhos de porco: descrição da técnica

### Resumo

**Objetivo:** Descrever a prática técnica da cirurgia de catarata em olhos de suínos.

**Descrição da técnica:** Após a montagem do local de treinamento cirúrgico *wet lab*, os olhos de porco são obtidos e preparados para iniciar a prática do procedimento cirúrgico. A preparação consiste em formar cataratas nos olhos selecionados por meio de energia térmica e posicioná-los em uma cabeça de manequim sob o microscópio para que se assemelhem com uma cirurgia real. Uma vez dispostos todos os elementos, inicia-se a prática da técnica, na qual podem ser realizadas todas as etapas da cirurgia convencional.

**Conclusões:** Os resultados do trabalho indicam a importância da realização do treinamento cirúrgico em um *wet lab*, pois confere ao residente em treinamento a capacidade de aprender as habilidades necessárias ao iniciar a operação. E a vantagem mais importante disso é minimizar o número de complicações ao operar pacientes.

**Palavras-chave:** cirurgia de catarata; *wet lab*; simulação; treinamento cirúrgico.

### Introducción

La cirugía de cataratas es la cirugía oftalmológica más comúnmente realizada. Requiere extrema precisión, meticulosidad y tiene baja tolerancia al error.

El objetivo principal a la hora de aprender a operar y realizar una cirugía de catarata es realizar una curva de aprendizaje lo más rápido posible y reducir al máximo las complicaciones, donde toma un papel fundamental la práctica del procedimiento quirúrgico en laboratorio de formación quirúrgica (que en este texto lo denominaremos por su nombre en inglés *wet lab*)<sup>1</sup>.

El *wet lab* le permite a los residentes practicar sin riesgos con el fin de desarrollar habilidades quirúrgicas y reducir errores al momento de realizar sus primeras cirugías. Contando con pocos recursos (microscopio e instrumental básico) se puede desarrollar la técnica completa y practicar cada uno de los pasos<sup>1-2</sup>.

Si bien se pueden encontrar publicados distintos trabajos sobre la práctica de facoemulsificación en ojos de cerdo desde fines del siglo pasado, los resultados son muy variables, lo cual hace que esté poco estandarizado y se cuestione su utilidad.

Hoy en día también existen simuladores de cirugía que han demostrado ser útiles a la hora de aprender ciertas habilidades para operar una cirugía de catarata, aunque el precio elevado hace que sea poco accesible<sup>3</sup>.

Por lo anteriormente expresado, el objetivo del trabajo es describir una técnica de entrenamiento quirúrgico para cirugía de catarata en *wet lab*, en base a una experiencia personal.

### Descripción

A continuación se describirán tanto los materiales necesarios como los pasos a seguir para establecer un sitio de entrenamiento quirúrgico al estilo de *wet lab* para cirugía de cataratas. En sí, la cirugía

de catarata consta de varios pasos, cualquiera de ellos se pueden reproducir en ojos de cerdo.

Para asemejar la práctica lo máximo posible a una cirugía real, debemos contar con:

- Ojos de cerdo (con dos días como máximo de haber sido enucleados del animal).
- Microscopio oftalmológico.
- Cabeza de maniquí donde colocar los ojos (material de telgopor).
- Instrumental y materiales de cirugía (ejemplo: azul tripán, viscoelásticos dispersivos y cohesivos, cuchilletes 15 grados, cuchilletes Crescent, cuchilletes 2,8 mm, lentes intraoculares mono-pieza plegables, inyectores de lentes intraoculares, *cartridges*).
- Equipo de facoemulsificación.

Nuestro *wet lab* está equipado con un microscopio oftalmológico Carl Zeiss OPMI 6 y un equipo de facoemulsificación Diplomax AMO. Los insumos anteriormente nombrados se obtenían semana a semana tras la sobra de material de las sesiones quirúrgicas que se desarrollaban en la institución (Instituto Oftalmológico Argentino, en la ciudad de Buenos Aires).

La preparación del ojo consta de varios pasos:

1. Contar con ojos que tengan menos de 48 horas de haber sido enucleados.
2. Guardarlos en cualquier refrigerador (entre 4 y 8 grados).
3. A la hora de usarlos, colocarlos de forma individual en microondas durante 5 segundos (700 mW de poder). Constatar la formación de catarata. Para lograr una catarata completa, adicionar ciclos de 2 segundos. No se recomienda colocar más tiempo debido a que la córnea se opacifica y el vítreo se expande y perfora la esclera.
4. Una vez formada la catarata, fijarlo firmemente en una cabeza de maniquí de telgopor con agujas 21G tomándolo desde la conjuntiva o Tenon.

Una vez preparado el ojo se realizará (orden variable):

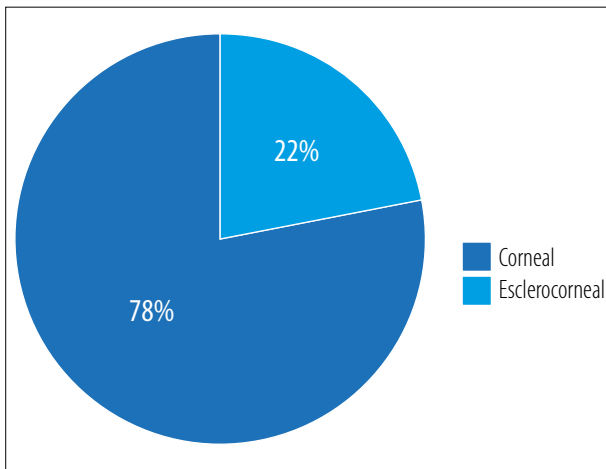
1. Retirar el epitelio para una mejor visualización.
2. Paracentesis y tinción con azul tripán.
3. Colocación de viscoelástico con el fin de formar cámara y evitar la punción de la cápsula

con la entrada principal (debido a la estrechez de la cámara luego de haber sido sometido al microondas).

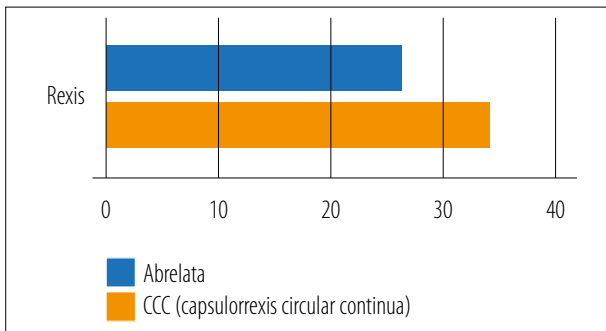
4. Incisión principal. Se realizará incisión corneal o esclerocorneal según lo desee el cirujano en formación. Se recomienda realizar la misma incisión que hace el cirujano instructor para intentar reproducirlo en el ojo humano.
5. Raxis. Se recomienda hacer la punción previa con cistítomo para eliminar el líquido dentro del cristalino y comenzar la raxis de forma segura. Cabe aclarar que la cápsula del cristalino del ojo de cerdo es muy elástica — asemejándose a la de un cristalino joven como lo es la cirugía en un niño con catarata congénita— por lo que debemos realizar técnica “desgarro” comúnmente denominada *ripping* en inglés (que consiste en que la dirección del halado sea permanentemente hacia el centro para evitar la fuga).
6. Hidrodissección.
7. Facoemulsificación. La técnica a desarrollar será según el criterio del practicante. Se recomienda comenzar con técnica de surco como procedimiento con el que el cirujano en formación empezará a operar. Cualquiera de las técnicas se puede realizar y reproducir.
8. Aspiración de corteza. Por lo general no es necesario este paso debido a que terminada la facoemulsificación no suelen quedar restos corticales (similares a las cataratas blancas).
9. Colocación de lentes intraoculares previa colocación de viscoelástica en el saco capsular. Por lo general se utilizaban la lente intraocular plegable Auroflex. *Características*: diámetro: 6,00 mm; largo: 12,00 mm; material: polyHEMA; índice refractivo: 1,46; angulación: 0 grado.

Durante los meses de mayo, junio, julio y agosto de 2020 se realizaron 71 cirugías de catarata en ojos de cerdo en el *wet lab*, supervisado por un instructor quirúrgico capacitado para realizar correcciones en los distintos pasos de la cirugía. Al terminar la práctica se llenaba un formulario describiendo paso por paso cómo había sido cada cirugía con el objetivo de evidenciar la evolución del entrenamiento. A continuación se presentarán los datos recolectados:

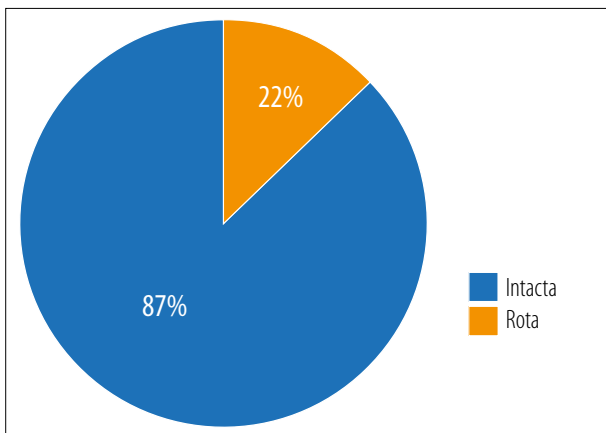
### Insicciones



### Capsulorrexis circular continua (CCC)



### Ruptura de cápsula posterior



Uno de los autores (I.M.), luego de haber realizado 71 procedimientos de práctica en el *wet lab*, fue evaluado por su supervisor docente (R.Z.) en la intervención real de un paciente. La cirugía se pudo realizar de forma completa y sin com-

plicaciones, superando exitosamente cada paso quirúrgico sin la necesidad de que el instructor a cargo tuviera que participar.

### Discusión

Los *wet lab* han demostrado ser un método eficaz para ayudar a los residentes a desarrollar habilidad y destreza para realizar cirugías de cataratas<sup>1-2</sup>.

La plataforma generalmente más conocida es la tradicional, en la cual se practica con un microscopio y un equipo de facoemulsificación en ojos cadavéricos o de cerdo. También existe la posibilidad de practicar con ojos creados, los cuales han demostrado tener algunas limitaciones<sup>1-2</sup>.

La limitación principal de los ojos cadavéricos es la dificultad para acceder a ellos y, cuando se logra hacerlo, por lo general ya no son aptos para la práctica debido a la opacidad corneal que tienen<sup>1</sup>. En nuestro caso no tenemos experiencia de práctica con ojos humanos cadavéricos.

Por eso es que los ojos de cerdo representan una alternativa más accesible. Se conocen varios métodos para preparar los ojos de cerdo, ya sea con microondas o con tratamiento químico<sup>1</sup>. Algunos estudios demuestran que utilizando cualquiera de estos métodos se puede lograr la opacidad del cristalino. La desventaja que tiene la utilización de microondas es que genera principalmente opacidad subcapsular posterior, dejando el núcleo central blando y la cápsula anterior, elástica<sup>1</sup>. Si bien es frecuente encontrarnos con esta dificultad, en nuestra experiencia logramos solucionar el problema exponiendo unos segundos más el ojo de cerdo en el microondas, logrando producir una catarata total (técnica ya descrita<sup>4</sup>). Este procedimiento ha resultado ser aceptado, teniendo como principales virtudes que es rápido, fácil, reproducible y con resultados inmediatos<sup>1</sup>.

Hans van Vreeswijk y colaboradores demostraron en su estudio la posibilidad de practicar en ojos de cerdo técnicas de fractura como: surco, divide y vencerás y chop directo<sup>4</sup>. Fue posible desarrollar esas técnicas en nuestro sistema de *wet lab*, usando una u otra según la dureza del núcleo. Al utilizar estos métodos, los cirujanos

principiantes lograron desarrollar técnicas de facoemulsificación previas a realizarlas en seres humanos, ganando experiencia y aprendiendo el manejo de varias complicaciones<sup>5</sup>.

Una limitación que cabe aclarar es que los ojos de cerdo tienen una cápsula anterior fina y elástica, lo cual hace difícil simular una rexis circular y continua real.

Por último, los ojos creados pueden simular varios pasos de la cirugía, como extraer el núcleo, aunque son muy caros y son frecuentemente inadecuados para realizar incisiones o rexis<sup>1-2</sup>. Tampoco tenemos experiencia con este tipo de ojos.

A la hora de comparar nuestra experiencia con la bibliografía nos encontramos con varias similitudes respecto del desarrollo del laboratorio de práctica. En primer lugar, como primer paso se recomienda establecer un lugar físico fijo<sup>2</sup>. Un *wet lab* adecuado debe tener suficiente espacio para dos personas como mínimo (alumno y profesor), un microscopio quirúrgico, una máquina de facoemulsificación y una mesa para colocar el ojo<sup>2</sup>.

Los suministros mínimos incluyen 1 juego de pinzas, cuchilletes, viscoelásticos, solución de irrigación y tubos para la máquina de facoemulsificación, puntas de irrigación/aspiración, lentes intraoculares, suturas, guantes, contenedores de eliminación y contenedores de eliminación de objetos punzantes. Idealmente, un refrigerador-congelador y un microondas deben estar disponibles en el lugar. En el laboratorio que disponemos, contamos con todo lo anteriormente descrito.

Como segundo aspecto, se recomienda conocer los instrumentos y saber poner en funcionamiento el aparato de facoemulsificación, la correcta colocación de las tubuladuras y el manejo de los parámetros. Todo esto debe ser dominado previo a empezar los pasos de la cirugía<sup>2</sup>.

Como tercer paso, se recomienda llevar a cabo un currículum digital o escrito en el cual se detallen los procedimientos llevados a cabo por cada residente<sup>6-7</sup>. En nuestro caso desarrollamos una planilla digital en línea, en la cual compartimos los informes de cada residente por separado donde se especifica el día de práctica, el rango

horario, el procedimiento llevado a cabo y el instructor a cargo. Volcar los datos de cada ojo/sesión practicada sobre una planilla resultó de utilidad para observar la evolución a medida que se avanzaba en la cantidad de ojos practicados, buscando estandarizar lo máximo posible no sólo la técnica quirúrgica sino la preparación de los ojos.

Actualmente existen simuladores de cirugía oftalmológica para inyección retrobulbar, capsulorrexis, facoemulsificación, fotocoagulación retinal y cirugía vitreorretinal<sup>3</sup>. También se disponen comercialmente dos simuladores oftálmicos, el PhacoVision (Melerit Medical, Linköping, Suecia) y el EyeSi (VRmagic, Mannheim, Alemania). En diversos estudios ambos han demostrado ser útiles para desarrollar habilidades que corresponden a distintos pasos de la cirugía, principalmente la capsulorrexis y el manejo del núcleo<sup>3</sup>. Con el EyeSi hay un estudio de nuestro país publicado en 2019, utilizando el simulador provisto por el Consejo Argentino de Oftalmología, donde se resaltó la utilidad de estos sistemas para el aprendizaje de la técnica quirúrgica de la cirugía de cataratas por facoemulsificación, no sólo en residentes sino también en médicos especialistas con pocos años de ejercicio profesional<sup>8</sup>. Los resultados de este estudio indican que la utilización de simuladores quirúrgicos de realidad virtual para la formación de un médico oftalmólogo pareciera ser beneficiosa, lo que puede potencialmente acortar la curva de aprendizaje de los distintos pasos de la cirugía de catarata, indirectamente reducir el estrés y la ansiedad durante el acto quirúrgico y posiblemente disminuir la tasa de complicaciones en pacientes reales<sup>8</sup>.

Finalmente, cabe destacar que esta técnica de entrenamiento se desarrolló durante meses de aislamiento por la pandemia por COVID-19. Esto coincide con datos recientemente publicados sobre el incremento de prácticas de entrenamiento con sistemas de simulación a lo largo de todo el mundo en los últimos dos años, cuando se declararon cuarentenas estrictas, limitando la práctica médica de todo tipo, tanto para médicos en formación como en profesionales con muchos años de experiencia<sup>9</sup>.

## Conclusión

Los resultados presentados en este trabajo, respaldados por lo anteriormente publicado en la literatura, resaltan la importancia de realizar un entrenamiento quirúrgico en un *wet lab*, ya que le brinda al residente en formación la capacidad de aprender habilidades necesarias a la hora de comenzar a operar. La ventaja más importante de eso es minimizar la cantidad de complicaciones a la hora de operar pacientes.

Si bien está claro que la experiencia personal no es evidencia científica, el objetivo principal del presente trabajo fue describir un método de aprendizaje de cirugía de cataratas, a propósito del caso de un médico residente en entrenamiento (I.M.). De esta forma, se han presentado datos que expresan que se puede practicar cada paso de la cirugía: desde una incisión hasta la colocación de la lente intraocular, para luego reproducirlo en los pacientes cuando se deba operar.

Cabe destacar que no es necesario hacer una gran inversión, ya que se puede hacer con los propios materiales que se utilizan en el quirófano de cualquier institución donde se realice cirugía de facoemulsificación.

## Referencias

1. Machuk RWA, Arora S, Kutzner M, Damji KF. Porcine cataract creation using formalin or microwave treatment for an ophthalmology wet lab. *Can J Ophthalmol* 2016; 51: 244-248.

2. Henderson BA, Grimes KJ, Fintelmann RE, Oetting TA. Stepwise approach to establishing an ophthalmology wet laboratory. *J Cataract Refract Surg* 2009; 35: 1121-1128.

3. Feudner EM, Engel C, Neuhann IM *et al.* Virtual reality training improves wet-lab performance of capsulorhexis: results of a randomized, controlled study. *Graefes Arch Clin Exp Ophthalmol* 2009; 247: 955-963.

4. van Vreeswijk H, Pameyer JH. Inducing cataract in postmortem pig eyes for cataract surgery training purposes. *J Cataract Refract Surg* 1998; 24: 17-18.

5. Mekada A, Nakajima J, Nakamura J *et al.* Cataract surgery training using pig eyes filled with chestnuts of various hardness. *J Cataract Refract Surg* 1999; 25: 622-625.

6. Lee AG, Greenlee E, Oetting TA *et al.* The Iowa ophthalmology wet laboratory curriculum for teaching and assessing cataract surgical competency. *Ophthalmology* 2007; 114: e21-e26.

7. Oetting TA, Lee AG, Beaver HA *et al.* Teaching and assessing surgical competency in ophthalmology training programs. *Ophthalmic Surg Lasers Imaging* 2006; 37: 384-393.

8. Nuova PJ. Evaluación del uso del simulador quirúrgico de realidad virtual EyeSi por residentes y médicos especialistas en el Consejo Argentino de Oftalmología. *Oftalmol Clin Exp* 2019; 12: 147-159.

9. Torres RM, Palis G, Reviglio V, Iribarren G, Casiraghi JF. Evidencias y reflexiones sobre la educación médica “teórica y práctica” en épocas de COVID. *Oftalmol Clin Exp* 2021; 14: 117-119.