
Esquemas terapéuticos disponibles actualmente

Dr. Pablo Franco

Jefe de la Sección de Uveítis del Hospital Oftalmológico Santa Lucía, Buenos Aires, Argentina.

Regímenes de tratamiento de la DMAE neovascular

Los estudios pivotaes MARINA¹ y ANCHOR² para el ranibizumab y VIEW1 y VIEW2³ para el aflibercept demostraron la eficacia y seguridad de ambas drogas para el tratamiento de la degeneración macular asociada con la edad de tipo neovascular (DMAEn). El intervalo de aplicación en ambos estudios era fijo cada 4 semanas para el ranibizumab y cada 8 semanas para el aflibercept luego de las primeras 3 dosis mensuales (dosis de carga).

Estos regímenes de tratamiento resultan una gran carga para los pacientes y los sistemas de salud por lo que se exploraron diferentes estrategias para disminuir la cantidad de inyecciones y visitas a los centros de salud. Recientemente se aprobó el brolucizumab para el tratamiento de la DMAEn con un intervalo fijo de 12 semanas luego de las primeras 3 dosis con los estudios HAWK y HARRIER⁴. Este esquema de tratamiento reduce significativamente el número de visitas e inyecciones. Sin embargo, la experiencia en vida real aún es muy escasa debido a su reciente lanzamiento.

Si bien no tiene aprobación en la mayoría de las agencias regulatorias del mundo, Avastin[®] se utiliza de forma *off-label* (fuera de prospecto) en todo el mundo para el tratamiento de esta patología.

Los estudios de nivel medio de evidencia han demostrado su “no inferioridad” en el tratamiento de la DMAEn comparado con ranibizumab, como el estudio CATT⁵. Otro estudio muy similar, el IVAN⁶, no logró demostrar la no inferioridad del bevacizumab versus ranibi-

zumab; sin embargo, los autores concluyen que su diferencia no es clínicamente relevante.

Los estudios con fines registrales para el ranibizumab, aflibercept y brolucizumab utilizaron regímenes fijos de tratamiento y es así como las distintas agencias gubernamentales responsables de los medicamentos en su región o país los aprobaron. Por esto las distintas estrategias tendientes a disminuir la carga del tratamiento se comparan con este estándar. Dicho de otro modo, los estudios que intentan aumentar los intervalos entre inyecciones deben comparar sus resultados con los esquemas fijos que ya han demostrado su eficacia y seguridad.

A continuación, se describirán los distintos regímenes de tratamiento que fueron investigados en los últimos años.

Régimen PRN (*pro re nata*, según necesidad)

El estudio PRONTO⁷ (Prospective Optical Coherence Tomography Imaging of Patients with Neovascular AMD Treated with intra-Ocular Ranibizumab), prospectivo, monocéntrico a 2 años, realizado en 40 pacientes, demostró que se podía guiar el tratamiento mediante la agudeza visual y el OCT. Los participantes lograron mantener buenas agudezas visuales, aunque no fueron tratados de manera fija. Si bien este estudio es de bajo nivel de evidencia, fue importante para seguir explorando esta estrategia. Los estudios CATT, IVAN, SUSTAIN y HARBOR mostraron agudezas visuales no inferiores al tratamiento fijo a los 12 y 24 meses con ranibizumab realizando un menor número de

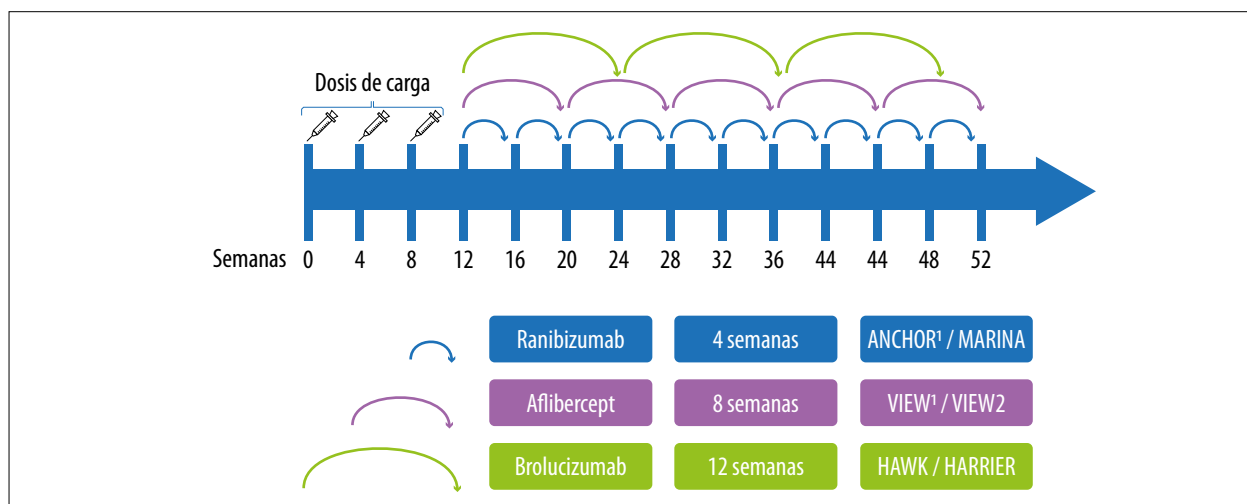


Figura 1. Esquema fijo.

inyecciones^{5-6, 8-9}. Estos resultados reforzaron la idea del tratamiento monitoreado por signos de actividad de la enfermedad y la personalización del esquema de tratamiento. Si bien el régimen PRN disminuía la cantidad de inyecciones, requería de visitas muy frecuentes; esto redundaba en una falta de adherencia al tratamiento y por consiguiente una gran pérdida de efectividad¹⁰⁻¹¹. Por otra parte, la aplicación de la medicación está supeditada a la presencia de fluido en la retina y múltiples estudios demostraron que esa acumulación sería responsable —entre otras causas— del deterioro progresivo de la agudeza visual¹². Sería más adecuado un esquema de tratamiento que reduzca la cantidad de inyecciones, el número de visitas y que no tolere la acumulación de fluido.

Régimen *Treat and extend* (Tratar y extender)

Con este esquema de tratamiento se evalúa en cada visita la actividad de la membrana neovascular y se trata al paciente. Si no presenta actividad, se puede aumentar el intervalo hasta la próxima visita, si se considera que la enfermedad está activa se acortará el tiempo a la

próxima cita. Los intervalos entre los encuentros se aumentan o disminuyen cada 2 semanas en la mayoría de los casos y actualmente se considera segura la extensión hasta las 12 semanas.

Los estudios LUCAS, TREX-AMD, TREND han demostrado que este esquema es no inferior al tratamiento fijo y reduce la cantidad de inyecciones y visitas al centro médico¹³⁻¹⁵.

Debido a estos resultados es lógico que progresivamente sea el esquema que más se utilice en el mundo para el tratamiento de esta patología. En la encuesta de preferencias de la Sociedad Estadounidense de Especialistas en Retina del 2019, en la que respondieron más de 1000 retinólogos de 60 países, el 98% realiza tratamiento personalizado guiado por OCT. El esquema “tratar y extender” resultó ser el más utilizado¹⁶.

Conceptos finales

En las figuras 1 y 2 se esquematizan los regímenes de tratamiento fijo y los variables o personalizados. En la figura 3 se expresan afirmaciones en relación con los esquemas terapéuticos en la actualidad.

En la tabla 1 se describen los estudios que evaluaron diferentes regímenes terapéuticos para la

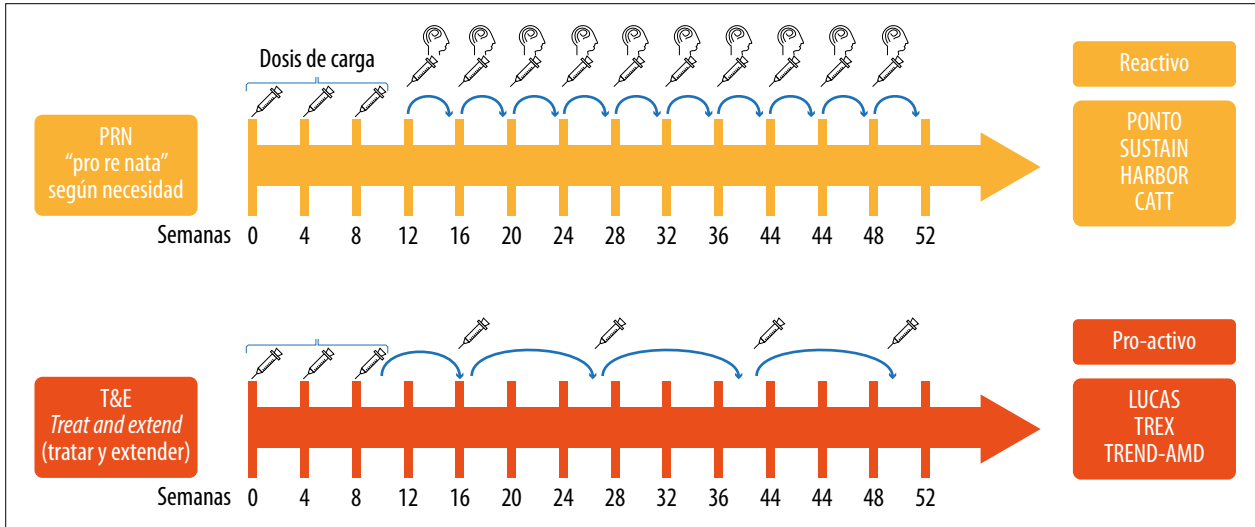


Figura 2. Esquemas variables/personalizados.

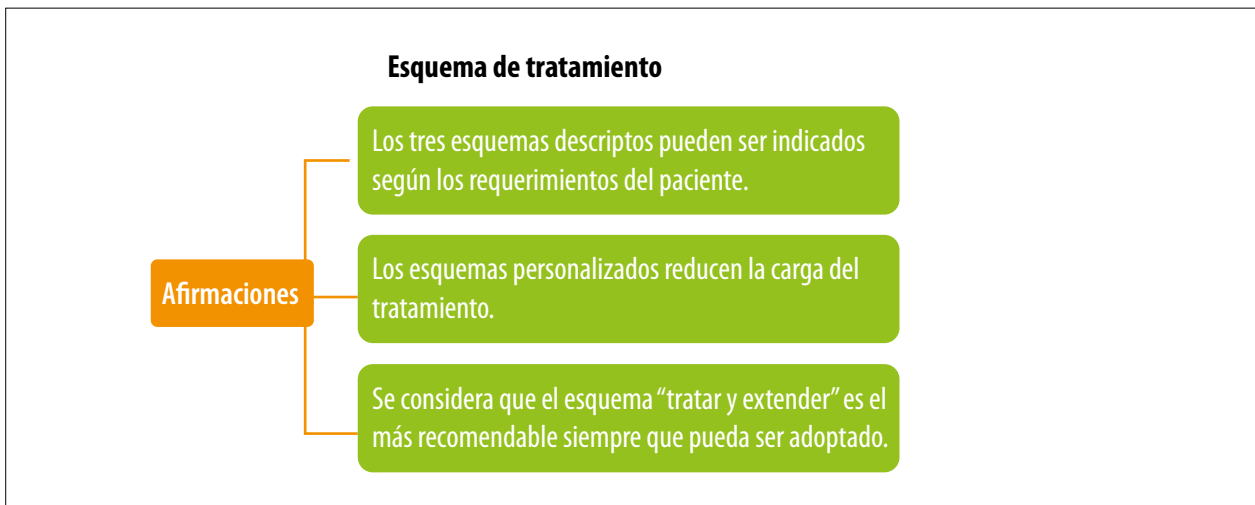


Figura 3. Esquema de tratamiento.

DMAE donde se detallan: el fármaco utilizado, la cantidad media de inyecciones aplicadas y los cambios obtenidos en la visión.

Conclusión

Así como se investiga sobre nuevas opciones farmacológicas para el tratamiento de la DMAE también se analizan diferentes regímenes terapéuticos que buscan ser más efectivos para atenuar e incluso mejorar la capacidad visual de los

pacientes. Hay variables no expresadas en estos estudios que están en relación con los particulares aspectos demográficos de la población a tratar y que en la Argentina pueden ser muy complejos. Aspectos relacionados a los sistemas de salud de cada región, la cobertura económica, tiempos burocráticos de gestión en las auditorías de obras sociales para aprobar tratamientos, distancias y condiciones geográficas muy heterogéneas que en algunos casos dificultan el acceso a la consulta, sólo por nombrar las más relevantes. Son variables de la realidad de nuestro país que

Tabla 1. Diferentes regímenes de tratamiento para la DMAE.

Estudio	Droga	Régimen	#iny	Cambio AV letras al año
ANCHOR	Ranibizumab	4 semanas	11.2	11.3
MARINA	Ranibizumab	4 semanas	12.3	7.2
VIEW1	Ranibizumab	4 semanas	12.3	8.1
VIEW1	Aflibercept	4 semanas	12.3	10.9
VIEW1	Aflibercept	8 semanas	7.5	7.9
VIEW2	Ranibizumab	4 semanas	12.3	9.4
VIEW2	Aflibercept	4 semanas	12.3	7.6
VIEW2	Aflibercept	8 semanas	7.5	8.9
HARBOR	Ranibizumab	4 semanas	11.5	10.1
CATT	Ranibizumab	4 semanas	11.7	8.5
CATT	Bevacizumab	4 semanas	11.9	8.0
IVAN	Bevacizumab	4 semanas	12.0	6.8
HAWK	Brolucizumab (3 mg)	12/8 semanas	6.7	6.1
HAWK	Brolucizumab (6 mg)	12/8 semanas	6.6	6.6
HAWK	Aflibercept	8 semanas	8.0	6.8
HARRIER	Brolucizumab (6 mg)	12/8 semanas	6.7	6.9
HARRIER	Aflibercept	8 semanas	8.0	7.6
PRONTO	Ranibizumab	PRN	5.3	9.6
SUSTAIN	Ranibizumab	PRN	5.6	3.6
HARBOR	Ranibizumab	PRN	7.7	8.2
CATT	Ranibizumab	PRN	6.9	6.8
CATT	Bevacizumab	PRN	7.7	5.9
LUCAS	Ranibizumab	T&E	8.0	8.2
LUCAS	Bevacizumab	T&E	8.9	7.9
TREX-AMD	Ranibizumab	T&E	10.1	10.5
TREND	Ranibizumab	T&E	8.7	6.2

igualmente no deberían restringir la posibilidad para que un paciente acceda a la mejor opción terapéutica para su caso.

Referencias

1. Rosenfeld PJ, Brown DM, Heier JS et al. Ranibizumab for neovascular age-related macular degeneration. *N Engl J Med* 2006; 355: 1419-1431. doi:10.1056/NEJMoa054481
2. Brown DM, Kaiser PK, Michels M et al. Ranibizumab versus verteporfin for neovascular age-related macular degeneration. *N Engl J Med* 2006; 355: 1432-1444. doi:10.1056/NEJMoa062655
3. Heier JS, Brown DM, Chong V et al. Intravitreal aflibercept (VEGF trap-eye) in wet

age-related macular degeneration [corrección en *Ophthalmology* 2013; 120: 209-210]. *Ophthalmology* 2012; 119: 2537-2548. doi:10.1016/j.ophtha.2012.09.006

4. Dugel PU, Koh A, Ogura Y *et al.* HAWK and HARRIER: phase 3, multicenter, randomized, double-masked trials of brodalumab for neovascular age-related macular degeneration. *Ophthalmology* 2020; 127: 72-84. doi:10.1016/j.ophtha.2019.04.017

5. CATT Research Group, Martin DF, Maguire MG *et al.* Ranibizumab and bevacizumab for neovascular age-related macular degeneration. *N Engl J Med* 2011; 364: 1897-1908. doi:10.1056/NEJMoa1102673

6. Chakravarthy U, Harding SP, Rogers CA *et al.* A randomised controlled trial to assess the clinical effectiveness and cost-effectiveness of alternative treatments to inhibit VEGF in age-related choroidal neovascularisation (IVAN). *Health Technol Assess* 2015; 19: 1-298. doi:10.3310/hta19780

7. Fung AE, Lalwani GA, Rosenfeld PJ *et al.* An optical coherence tomography-guided, variable dosing regimen with intravitreal ranibizumab (Lucentis) for neovascular age-related macular degeneration. *Am J Ophthalmol* 2007; 143: 566-583. doi:10.1016/j.ajo.2007.01.028

8. Holz FG, Amoaku W, Donate J *et al.* Safety and efficacy of a flexible dosing regimen of ranibizumab in neovascular age-related macular degeneration: the SUSTAIN study. *Ophthalmology* 2011; 118: 663-671. doi:10.1016/j.ophtha.2010.12.019

9. Busbee BG, Ho AC, Brown DM *et al.* Twelve-month efficacy and safety of 0.5 mg or 2.0 mg ranibizumab in patients with subfoveal neovascular age-related macular degeneration. *Ophthalmology* 2013; 120: 1046-1056. doi:10.1016/j.ophtha.2012.10.014

10. Ciulla TA, Hussain RM, Pollack JS, Williams DF. Visual acuity outcomes and anti-vascular endothelial growth factor therapy intensity in neovascular age-related macular degeneration patients: a real-world analysis of 49,485 eyes. *Ophthalmol Retina* 2020; 4: 19-30. doi:10.1016/j.oret.2019.05.017

11. Holz FG, Tadayoni R, Beatty S *et al.* Multi-country real-life experience of anti-vascular endothelial growth factor therapy for wet age-related macular degeneration. *Br J Ophthalmol* 2015; 99: 220-226. doi:10.1136/bjophthalmol-2014-305327

12. Mitchell P, Korobelnik JF, Lanzetta P *et al.* Ranibizumab (Lucentis) in neovascular age-related macular degeneration: evidence from clinical trials. *Br J Ophthalmol* 2010; 94: 2-13. doi:10.1136/bjo.2009.159160

13. Berg K, Pedersen TR, Sandvik L, Bragadóttir R. Comparison of ranibizumab and bevacizumab for neovascular age-related macular degeneration according to LUCAS treat-and-extend protocol. *Ophthalmology* 2015; 122: 146-152. doi:10.1016/j.ophtha.2014.07.041

14. Wykoff CC, Croft DE, Brown DM *et al.* Prospective trial of treat-and-extend versus monthly dosing for neovascular age-related macular degeneration: TREX-AMD 1-year results. *Ophthalmology* 2015; 122: 2514-2522. doi:10.1016/j.ophtha.2015.08.009

15. Silva R, Berta A, Larsen M *et al.* Treat-and-extend versus monthly regimen in neovascular age-related macular degeneration: results with ranibizumab from the TREND study. *Ophthalmology* 2018; 125: 57-65. doi:10.1016/j.ophtha.2017.07.014

16. Sing RP. *ASRS global trends in retina 2019* [en línea]. Chicago: American Society of Retina Specialists, 2019. Disponible en: <https://www.asrs.org/content/documents/2019-global-trends-survey-for-website.pdf> (consulta: sep. 2021).