

Fluorescencia de humor acuoso en ruptura de barrera hemato-ocular

Juan Manuel López, Mariano Irós

Instituto de Microcirugía Ocular Córdoba (IMOC), Córdoba, Argentina.

Recibido: 27 de mayo de 2021.

Aceptado: 8 de julio de 2021.

Autor corresponsal

Dr. Juan Manuel López
Wenceslao Paunero 2193
(X5000) Córdoba
+54 351 469-0115
ismedok@hotmail.com

Oftalmol Clin Exp (ISSN 1851-2658)
2021; 14(4): 262-263.

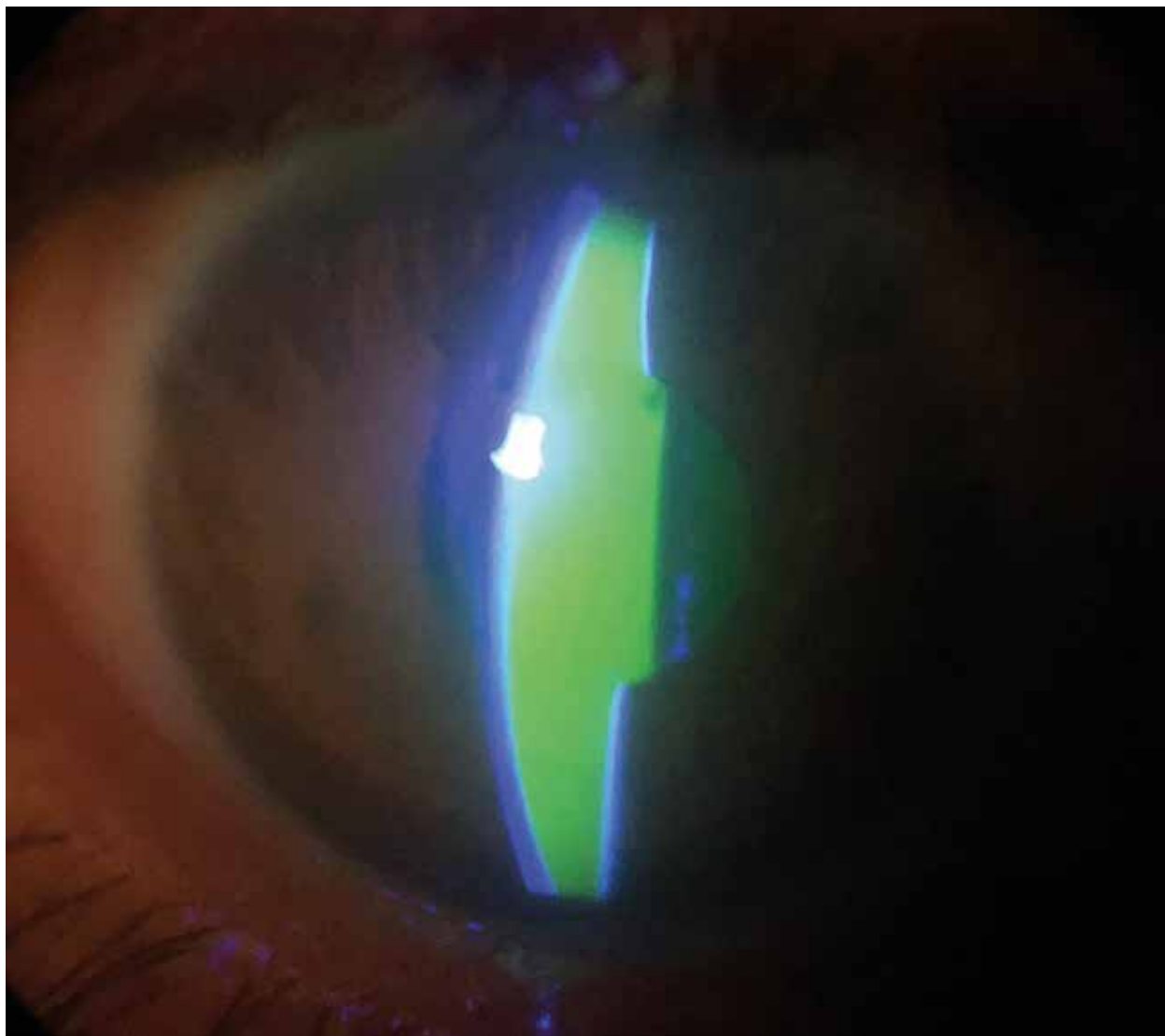
La barrera hemato-ocular está compuesta por la barrera hemato-acuosa y la barrera hematorretinal que protegen al ojo de la entrada de sustancias tóxicas y mantienen el control homeostático que sustenta la fisiología ocular¹.

La evidencia emergente sugiere que varios factores como la hipoxia-isquemia, el estrés oxidativo y la inflamación son responsables directos que pueden alterar la barrera hemato-ocular, lo que resulta en un movimiento variable hacia el interior de células inflamatorias y componentes del plasma sanguíneo como proteínas, citocinas y factores de crecimiento².

Se considera que las modificaciones vasculares son el mayor daño para el inicio y la progresión de la retinopatía diabética (RD), incluyendo alteración del flujo sanguíneo, engrosamiento de la membrana basal, pérdida de pericitos y agregación plaquetaria junto con daño neuroglial³.

Por su parte la retinofluoresceinografía (RFG) es una prueba que permite estudiar la barrera hematorretinal, la vascularización de la retina y de la coroides, en la cual se inyecta una sustancia de contraste endovenoso (fluoresceína sódica). En condiciones normales, la fluoresceína no es capaz de atravesar la pared de los capilares de la retina, ya que las uniones endoteliales no permiten su paso. Sin embargo, en la microangiopatía diabética los capilares se encuentran afectados haciéndose permeables al paso del colorante, al igual que ocurre con los neovasos que carecen de uniones endoteliales⁴.

En la imagen se observa el cuadro clínico de una paciente pseudofáquica de 47 años con diagnóstico endocrinológico de diabetes tipo 1 no controlada y RDP severa, a quien se le realizó RFG. Al cabo



de unos minutos presentó fluorescencia en cámara anterior visible bajo lámpara de hendidura con luz cobalto, producto de la ruptura de la barrera hema-to-ocular. Este es un hallazgo infrecuente donde el contraste finalmente se elimina de la cámara anterior sin necesidad de realizar ningún otro procedimiento en un determinado tiempo que es inversamente proporcional al grado de la retinopatía⁵.

Referencias

1. Cunha-Vaz JG. The blood-ocular barriers. *Surv. Ophthalmol* 1979;23: 279-296.
2. Occhiutto ML, Freitas FR, Maranhao RC, Costa VP. Breakdown of the blood-ocular barrier as a strategy for the systemic use of nanosystems. *Pharmaceutics* 2012; 4: 252-275.
3. Wang W, Lo ACY. Diabetic retinopathy: pathophysiology and treatments. *Int J Mol Sci* 2018; 19: 1816.
4. Bennett TJ, Quillen DA, Coronica R. Fundamentals of fluorescein angiography. *Insight* 2016; 41: 5-11.
5. Knudsen LL, Nielsen-Kudsk F. Anterior chamber and vitreous fluorescein kinetics in normal and diabetic subjects. *Acta Ophthalmol Scand* 1998; 76: 396-400.