

# Tratamiento quirúrgico del agujero macular: resultados anátomo-funcionales

Florencia Passarelli, Anabella Bonamino, Gastón Gómez Caride

*Centro de Ojos Quilmes, Quilmes (prov. de Buenos Aires), Argentina.*

**Recibido:** 16 de diciembre de 2020.

**Aceptado:** 3 de febrero de 2021.

## **Autor corresponsal**

Dra. Florencia Passarelli

Humberto Primo 298

(1878) Quilmes (prov. de Buenos Aires)

Argentina

+54 (11) 2206-2650

passarelli.flo@gmail.com

**Oftalmol Clin Exp** (ISSN 1851-2658)

2021; 14(1): 34-41.

## **Resumen**

**Objetivos:** Evaluar la eficacia del tratamiento quirúrgico en el agujero macular idiopático a través de los resultados anatómicos y funcionales.

**Materiales y métodos:** En un análisis retrospectivo observacional fueron operados pacientes con diagnóstico de agujero macular idiopático en el Centro de Ojos Quilmes (Buenos Aires, Argentina) desde febrero de 2018 hasta septiembre de 2019 por el mismo cirujano. A todos los pacientes se les realizó vitrectomía con pelado de membrana limitante interna, mientras que a los agujeros retinales mayores a 400 micras, la técnica fue combinada con masaje intrarretinal y acercamiento de bordes. Se evaluaron parámetros anatómicos (a través de la tomografía de coherencia óptica) y funcionales (mediante la agudeza visual).

**Resultados:** Se incluyeron 43 ojos de 37 pacientes con una edad media de 61,5 (41-82) años. El cierre anatómico se alcanzó en 31 ojos (72,1%) y la agudeza visual también mejoró en 31 (72,1%); no cambió en 9 ojos y empeoró en 3 casos, partiendo de  $0,70 \pm 0,46$  logMAR en el preoperatorio y obteniendo  $0,41 \pm 0,43$  logMAR seis meses tras la cirugía, con una diferencia estadísticamente significativa ( $p=0,001$ ).

**Conclusiones:** En nuestra experiencia —coincidente con resultados reportados en series internacionales—, la indicación quirúrgica en el agujero macular idiopático demostró mejorar parámetros anátomo-funcionales y evitar la progresión de una enfermedad potencialmente incapacitante.

**Palabras clave:** agujero macular idiopático, vitrectomía, resultados anatómicos, resultados funcionales.

## Surgical treatment of macular hole: anatomic-functional results

### Abstract

**Objectives:** To evaluate the efficacy of surgical treatment for idiopathic macular hole based on anatomical and functional results.

**Materials and methods:** Retrospective observational analysis of patients diagnosed with macular hole who underwent surgery performed by the same surgeon at “Centro de Ojos Quilmes” (an ophthalmic center in Quilmes city, Argentina) from February 2018 to September 2019. The technique used in all patients was vitrectomy with internal limiting membrane peeling, while for retinal holes larger than 400 microns the technique was combined with intraretinal massage to approximate the edges. Anatomical parameters were evaluated using optical coherence tomography whereas functional parameters were assessed by means of visual acuity measurements.

**Results:** A total of 43 eyes from 37 patients of an average age of 61.5 (41-82) years were included. Anatomical closure was achieved in 31 eyes (72.1%) and visual acuity improved also in 31 eyes (72.1%); however, it remained unchanged in 9 eyes and worsened in 3, with preoperative values of  $0.70 \pm 0.46$  logMAR and of  $0.41 \pm 0.43$  logMAR at six months postoperatively, a statistically significant difference ( $p = 0.001$ ).

**Conclusions:** According to our experience —consistent with results reported in international series—, indication of surgery for idiopathic macular hole was demonstrated to improve anatomic-functional parameters and to prevent progression to a potentially disabling disease.

**Keywords:** idiopathic macular hole, vitrectomy, anatomical results, functional results.

## Tratamiento cirúrgico do buraco macular: resultados anátomo-funcionais

### Resumo

**Objetivos:** avaliar a eficácia do tratamento cirúrgico no buraco macular idiopático por meio de resultados anatômicos e funcionais.

**Materiais e métodos:** em uma análise observacional retrospectiva, pacientes com diagnóstico de

buraco macular idiopático foram operados no *Centro de Ojos Quilmes* (Buenos Aires, Argentina) de fevereiro de 2018 a setembro de 2019 pelo mesmo cirurgião. Todos os pacientes foram submetidos à vitrectomia com retirada da membrana limitante interna, enquanto para orifícios retinianos maiores que 400 microns, a técnica foi combinada com massagem intra-retiniana e abordagem das bordas. Parâmetros anatômicos (por meio de tomografia de coerência óptica) e parâmetros funcionais (por meio da acuidade visual) foram avaliados.

**Resultados:** foram incluídos 43 olhos de 37 pacientes com idade média de 61,5 (41-82) anos. O fechamento anatômico foi obtido em 31 olhos (72,1%) e a acuidade visual também melhorou em 31 (72,1%); não se alterou em 9 olhos e piorou em 3 casos, partindo de  $0,70 \pm 0,46$  logMAR no pré-operatório e obtendo  $0,41 \pm 0,43$  logMAR seis meses após a cirurgia, com diferença estatisticamente significativa ( $p = 0,001$ ).

**Conclusões:** Em nossa experiência —coincidente com resultados reportados em séries internacionais—, a indicação cirúrgica no buraco macular idiopático mostrou melhorar os parâmetros anátomo-funcionais e prevenir a progressão de uma doença potencialmente incapacitante.

**Palavras chave:** buraco macular idiopático, vitrectomia, resultados anatômicos, resultados funcionais.

## Introducción

Se define al agujero macular como un defecto anatómico a nivel de la fovea con interrupción de las capas neurosensoriales de la retina, que puede afectar desde la membrana limitante interna (MLI) hasta el epitelio pigmentario y que a su vez podrá ser de causa idiopática o no idiopática, de acuerdo con su origen<sup>1</sup>. El agujero macular idiopático (AMI) es el que se produce en ojos sanos por procesos propios del envejecimiento del vítreo y que no es secundario a una causa identificable, como por ejemplo traumas, retinopatía solar, miopía degenerativa, degeneraciones maculares, afecciones vasculares retinales, entre otros<sup>2-5</sup>. Se manifiesta mediante una alteración variable de la visión, desde metamorfopsias en

su inicio hasta la total disminución de la agudeza visual central en estadios avanzados<sup>1-2,5-6</sup>. La edad de aparición frecuentemente supera los 60 años, afectando en mayor proporción a las mujeres (3:1) y el riesgo de bilateralidad va de 3% a 28%, acorde con las diferentes series publicadas<sup>1-2,4,7</sup>.

Para su tratamiento se conoce que las posibilidades de cierre espontáneo son bajas, cercanas al 1%, con lo cual y teniendo en cuenta el trabajo de Gass que en 1995 publicó una clasificación de la patología y definió cuáles debían tener resolución quirúrgica, se define la indicación de cirugía para aquellos agujeros maculares en estadio 2, 3, y 4; así como los que están en estadio 1 sintomáticos. La duración de los síntomas es un importante predictor del cierre del agujero macular<sup>8</sup>.

En la actualidad, los nuevos avances tecnológicos han mejorado al diagnóstico, la comprensión de la fisiopatología y han mejorado también sustancialmente la elección y el desarrollo de nuevos procedimientos quirúrgicos, lo cual termina repercutiendo en altas tasas de éxito anatómico postoperatorio<sup>5,7,9</sup>.

El pelado de la MLI emergió a inicios de los años 90 cuando Kelly y Wendel observaron que la no disección de la MLI conducía al fracaso quirúrgico<sup>10</sup>. Si bien se considera que el agujero macular está causado por una tracción vitreomacular anteroposterior, hoy se sabe que también existe una tracción tangencial en la que estaría implicada la membrana limitante interna<sup>11</sup>. La MLI no tiene propiedades contráctiles por sí misma, sin embargo, actúa como una matriz para la proliferación de componentes celulares como miofibroblastos y fibrocitos que podrían causar una tracción tangencial alrededor de la fovea contribuyendo a la formación y agrandamiento del AMI<sup>11</sup>.

Teniendo en cuenta que la evidencia científica apoya la extracción de la MLI, basándose en la mejora de los resultados anatómicos y funcionales y en la menor incidencia de re-intervenciones, pero que la mayoría de las series son de otros países correspondientes a otra poblaciones<sup>1,4-6,10-11</sup>, y ante la falta o escasez de datos epidemiológicos al respecto en Argentina, el objetivo del presente trabajo fue evaluar la eficacia del tratamiento quirúrgico del agujero macular en una población de la provincia de Buenos Aires, Argentina.

## Materiales y métodos

Se diseñó el estudio observacional retrospectivo de una serie de casos en una clínica oftalmológica privada (Centro de Ojos Quilmes, Buenos Aires, Argentina) donde se revisaron las historias clínicas de los pacientes evaluados por el servicio de retina con diagnóstico de AMI en distintos estadios, que fueron tratados mediante cirugía vitreoretinal entre febrero de 2018 a septiembre de 2019. El estudio se desarrolló adhiriendo a la Declaración de Helsinki y el protocolo de estudio fue evaluado y aprobado por el Comité de Investigación y Docencia del Centro de Ojos Quilmes. Los datos que se utilizaron tuvieron el previo consentimiento de los pacientes, quienes firmaron la aceptación acerca de la utilización de la información médica con fines científicos educativos preservando su identidad.

Se incluyeron todos los pacientes con el diagnóstico de agujero macular idiopático confirmado por tomografía de coherencia óptica (OCT) con el equipo Optovue Avanti (Fremont, California, USA) en cualquier estadio evolutivo y utilizando como referencia la clasificación clínica-biomicroscópica realizada por Gass en 1995<sup>8</sup>. Para este estudio, el parámetro principal que se consideró y evaluó con el OCT, además de confirmar el diagnóstico, fue el tamaño del agujero macular en su control preoperatorio. Se excluyeron todos los pacientes con miopía mayor a 6 dioptrías y con agujeros maculares secundarios, como así también aquellos casos que tuvieran un expediente clínico incompleto y un seguimiento inferior a 6 meses.

Como parámetros principales de eficacia se evaluaron aspectos anatómicos y funcionales. Para ver el aspecto anatómico se realizó un análisis descriptivo del cierre del agujero macular evaluado a través del OCT, y para conocer el aspecto funcional se evaluó la ganancia en la agudeza visual mejor corregida (AVMC) y sus cambios postoperatorios según la escala de Snellen, pero que posteriormente fue expresada como el logaritmo del mínimo ángulo de resolución (LogMAR) para facilitar su procesamiento estadístico comparativo. Luego de la cirugía se controló a los pacientes a las 24 horas, a las 72 horas

y a la semana. Cumplido el mes de la cirugía y durante los 6 meses siguientes, en cada visita se registró agudeza visual y se evaluaron otros parámetros tales como la condición del cristalino o pseudofaquia, el estado del agujero macular con OCT y se recabó información referente al desarrollo de complicaciones. También se describió la ocurrencia de casos bilaterales y la cantidad de casos que requirieron una segunda intervención debido a la falta de cierre. Para el presente estudio se consideró éxito anatómico a los pacientes que dentro de los 6 meses transcurridos desde la cirugía lograron el cierre completo del AMI. Asimismo, se realizó una división de los casos con una finalidad descriptiva, dependiendo de si se trataran de ojos con agujeros maculares mayores o menores a 400  $\mu\text{m}$  y se consideró éxito funcional a aquellos ojos que lograron mejorar una o más líneas en la visión también a los 6 meses de la cirugía.

El tamaño del agujero macular se seleccionó entre dos técnicas quirúrgicas según la dimensión de la lesión. Para los AMI menores a 400  $\mu\text{m}$  se utilizó la técnica estándar de vitrectomía con pelado de la MLI, y para los agujeros más grandes se realizó la técnica de masaje intrarretinal con confrontación de bordes. A aquellos que no consiguieron el éxito anatómico se les realizó una segunda intervención dentro de los siguientes 30 días, eligiendo la técnica adecuada para cada caso a consideración del cirujano.

Brevemente se describen a continuación los conceptos generales de las técnicas quirúrgicas, que siempre fueron realizadas por el mismo cirujano (GCC, jefe del Servicio de Retina del Centro de Ojos Quilmes). Como primer paso, en la técnica del pelado de membrana se realizaron microincisiones vía pars plana con el sistema transconjuntival sin suturas, con agujas de calibre 25 y 27G, utilizando el sistema de visualización digital asistida 3D Ngenuity® (Alcon, Fort Worth, Texas, USA). El objetivo fue liberar las tracciones, por lo que se procedió a realizar vitrectomía completa para luego extraer hialoides posterior y tener acceso a la MLI. En este paso, la clave fue la utilización de tinciones afines al vítreo (triamcinolona) y a la MLI (azul brillante/azul tripán). De esta manera, se aseguró que no quedaran restos de tejido que

siguiesen ejerciendo tracción sobre la mácula. Posterior a la aspiración de los colorantes, se inició el “pelado” de la MLI para eliminar los sitios de tracción. Al liberar los bordes del agujero macular se recupera la movilidad y se reduce el diámetro preoperatorio. La cirugía incluyó el uso de gases expansibles de larga duración como lo son el hexafluoruro de azufre (SF<sub>6</sub>), el perfluoroetano (C<sub>2</sub>F<sub>6</sub>) y perfluoropropano (C<sub>3</sub>F<sub>8</sub>). En nuestro caso es de rutina utilizar en la intervención SF<sub>6</sub> y se indica posicionamiento boca abajo durante los 3 primeros días postoperatorios.

Para los agujeros maculares más grandes se utilizó la técnica de masaje intrarretinal con confrontación de bordes. Como se explicó anteriormente, se hizo vitrectomía completa utilizando las tinciones triamcinolona, azul brillante y azul tripán). Al liberar la mácula de toda tracción tangencial se utilizó una espátula Fines Loop con punta redondeada para alisar la retina alrededor de toda la circunferencia del orificio. Luego se masajeó cuidadosamente desde la periferia hacia el centro los extremos del AMI para evitar sobrecrecimiento tisular. Como consecuencia se relajaron los bordes, lo que disminuyó la fuerza y la medida total del AMI. Al igual que en la técnica estándar, se procedió a la colocación de gas SF<sub>6</sub> y se indicó posicionamiento boca abajo.

Los datos se analizaron mediante estadística descriptiva expresando los resultados de las variables paramétricas en valores medios, desvío estándar y rango. Para evaluar las diferencias entre los valores de visión pre y postoperatorios se utilizó la prueba t de Student pareado, considerando un valor estadísticamente significativo a  $p < 0,05$ .

## Resultados

De la totalidad de los pacientes revisados se incluyeron 43 ojos de 37 personas de los cuales seis tuvieron afectación bilateral (16,2%). Sobre los datos demográficos de la población incluida, la relación entre femeninos y masculinos fue de 22 a 15 casos respectivamente (relación de 1,46). La edad media fue de  $66.7 \pm 8.47$  años (41-82), siendo 33 pacientes (89.2%) mayores de 60 años y los 4 restantes (10,8%), menores de 60 años.

Como resultado del tratamiento, en toda la serie estudiada se logró el éxito anatómico con el cierre total del agujero macular en 31 ojos (72,1%). Pero de los 43 ojos, 35 (81,39%) presentaron agujeros con un tamaño menor a 400  $\mu\text{m}$  y se realizó la técnica estándar, informando el cierre anatómico completo en 24 ojos (68,57%), mientras que los 11 restantes (31,42%) no lograron completarlo. En los 8 ojos restantes del total reclutados, que presentaron AMI mayor a 400 micras, se realizó la técnica de masaje intrarretiniano con confrontación de bordes, informando el cierre en 6 (75%) ojos. Del total de ojos que fueron operados, 4 (9,31%) requirieron una segunda intervención. Se utilizó la técnica de masaje para confrontación de bordes, previo a la re-tinción para reevaluación de presencia de MLI. Sólo uno (25%) de los cuatro completó el cierre. La figura 1 resume en un diagrama de flujo la distribución de los casos según el método quirúrgico empleado y su evolución.

La AVMC media del preoperatorio fue  $0,70 \pm 0,46$  logMAR (0,2 a 2) que disminuyó a  $0,41 \pm 0,43$  logMAR (0 a 2) en el postoperatorio, con una diferencia estadísticamente significativa ( $p=0,001$ ). En cuanto al éxito funcional, se obtuvo en 31 ojos (72,1%) que mejoraron la AVMC; se mantuvo sin cambios en 9 ojos (20,9%) y empeoró en 3 ojos (6,97%) (fig. 2). De todas maneras, las mejoras visuales posquirúrgicas no siempre mantuvieron una correlación directa con el éxito anatómico, ya que, por ejemplo, de los 4 pacientes que fueron reoperados, a pesar de no haber logrado el éxito anatómico, todos alcanzaron una mejora en la agudeza visual. En las figuras 3 y 4 se presentan las imágenes del OCT antes y después de la cirugía, donde se muestra un caso en diferentes estadios (inicial y avanzado) de agujero macular idiopático, lográndose en ambos una mejora tanto anatómica como visual.

De los parámetros secundarios evaluados, se encontró que 29 de 43 ojos (67,4%) eran pseudofácicos al momento de la cirugía, a uno se le realizó procedimiento combinado, a 5 se les hizo facoemulsificación un año posterior a la vitrectomía con pelado. De los restantes, la mayoría mostró progresión en la opacificación

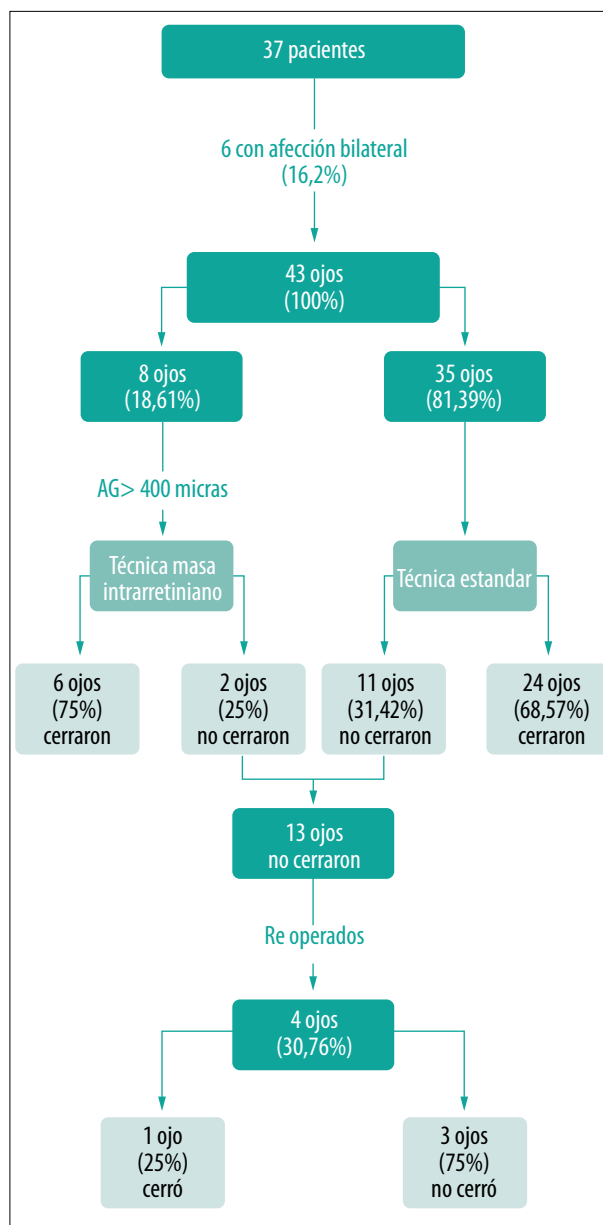
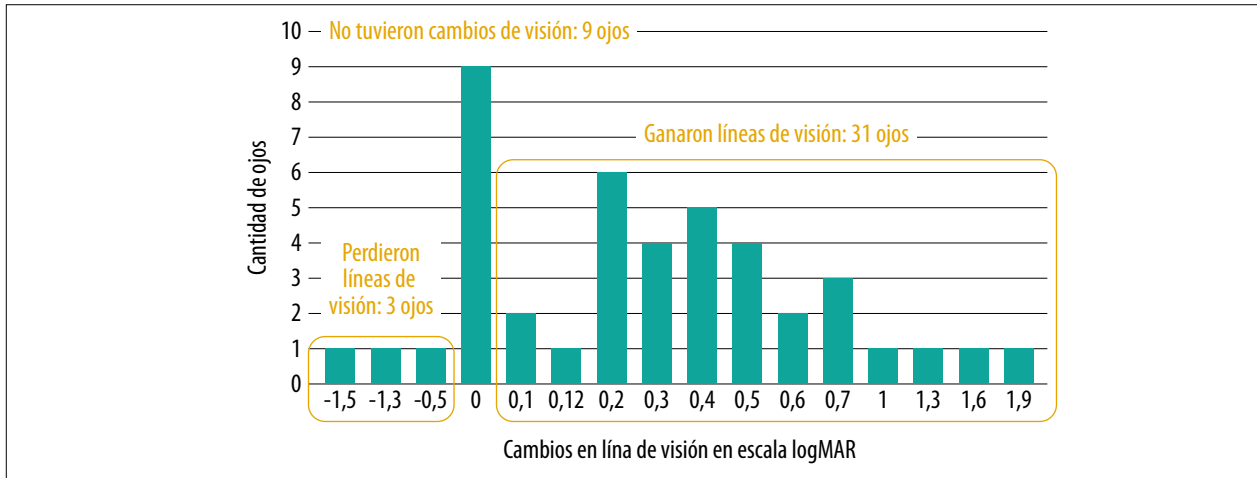
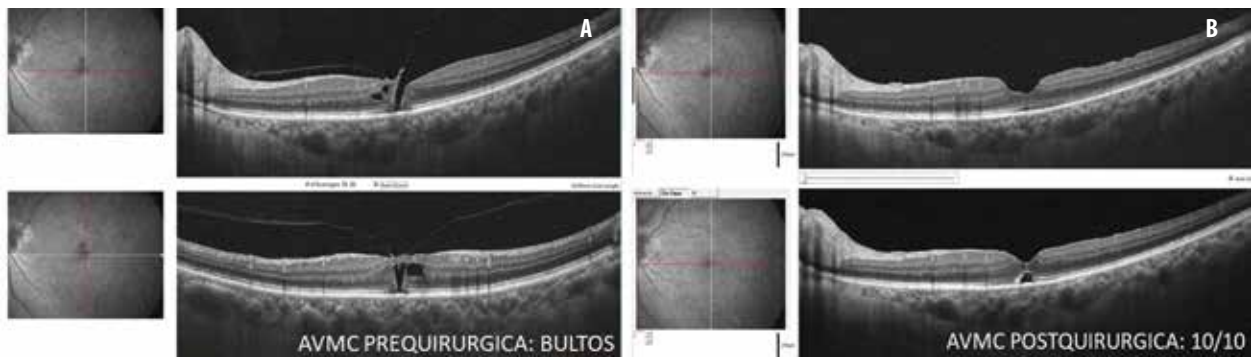


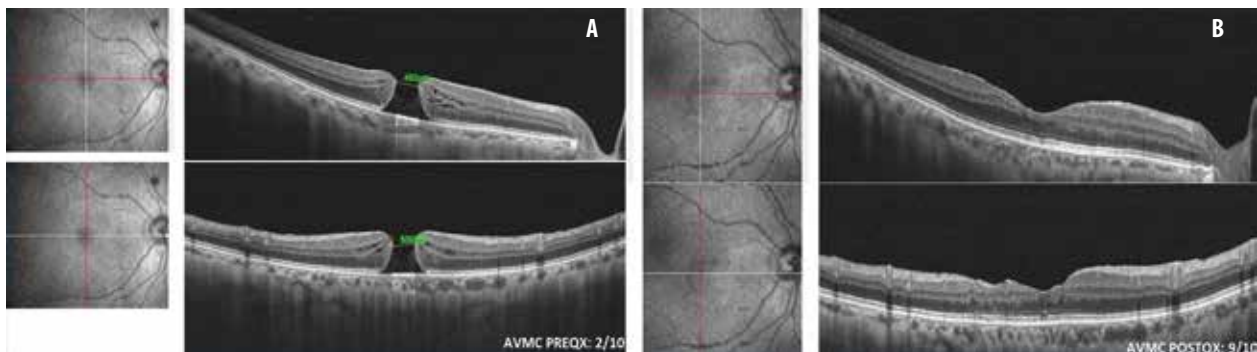
Figura 1. Esquema con la técnica quirúrgica utilizada y resultados anatómicos en ojos con agujeros maculares idiopáticos.



**Figura 2.** Cambios de la agudeza visual mejor corregida tras cirugía de agujero macular idiopático.



**Figura 3.** OCT del pre y postoperatorio de un caso de agujero macular en estadio 1. (A) Agujero con desprendimiento parcial del vítreo posterior. (B) Agujero macular cerrado a los 3 meses de la cirugía.



**Figura 4.** OCT del pre y postoperatorio de un caso de agujero macular en estadio 4, mayor a 400  $\mu$ . (A) Agujero macular. (B) Cierre completo del agujero macular a los 3 meses de la cirugía realizada con la técnica de masaje intrarretinal.

del cristalino en los 6 meses posteriores. En ningún caso aparecieron complicaciones intra o postoperatorias.

## Discusión

El objetivo de este trabajo fue comprobar el éxito quirúrgico en pacientes que presentaban agujero macular idiopático uni o bilateral en una serie de casos operados por el mismo cirujano en un centro privado de la provincia de Buenos Aires, Argentina. Se analizaron aspectos anatómicos mediante la evaluación y seguimiento con OCT pero también funcionales mediante la agudeza visual en casos con al menos 6 meses de seguimiento. Se operaron 43 ojos de 37 pacientes lográndose una mejoría anatómica y funcional en 31 ojos. A continuación se discutirán los aspectos principales de este trabajo, tomando como referencia los resultados publicados por series internacionales.

El AVI es una alteración potencialmente severa que podría afectar la capacidad visual de una persona. Teniendo en cuenta que se relaciona con la edad, donde de forma natural se produce el desgaste del humor vítreo y la expectativa de vida está aumentando<sup>11</sup>, resulta relevante poder estudiar formas de prevención y tratamiento. Sobre su frecuencia en la población general hay diferentes datos, desde la publicación de Klein en 1994<sup>12</sup> a lo más reciente al momento de realizar este estudio<sup>13</sup> que permiten estimar una prevalencia de 22,5 casos por cada cien mil habitantes y una incidencia anual de 0.6/100.000<sup>14</sup>. Las edades medias descritas en la mayoría de las series están alrededor de 67 años con un rango de 48 a 83 y siempre con predominio femenino<sup>1-2, 11-12, 14-15</sup>, con una relación femenino/masculino que llega a 2,1/1<sup>13</sup>. En este estudio también predominaron los casos de pacientes del género femenino (con una relación de 1,46) y el rango de edades fue similar a lo reportado en la literatura (41 a 82 años), al igual que la ocurrencia de bilateralidad.

Respecto del tratamiento, claramente es una patología con indicación quirúrgica, ya que tal como fue publicado en una revisión sistemática, la vitrectomía es efectiva para mejorar la agudeza visual en los agujeros maculares<sup>16</sup>. Con el paso del

tiempo el advenimiento de nuevas tecnologías y el descubrimiento de variables intraoperatorias, como el uso de gas expansible, la utilización de tinciones, el cumplimiento del posicionamiento posquirúrgico, han ido mejorando el pronóstico anatómico y la funcional visual final<sup>17</sup>. No obstante, las mejoras visuales posquirúrgicas no mantienen siempre una correlación directa con el éxito anatómico y está demostrado que a pesar de los múltiples factores que pueden influir en el pronóstico final de los pacientes sometidos a cirugía, existen dos que parecen ser las piezas clave del éxito final: el tamaño del agujero macular (<400 µm) y el tiempo de evolución (<6 meses)<sup>10-11, 13, 15-17</sup>.

De los casos presentados, 35 ojos tuvieron AMI con un tamaño menor a 400 µm, y en 24 ocasiones se obtuvo una resolución anatómica mediante la cirugía realizada de vitrectomía con pelado de membranas. De los 11 en los cuales el AMI no cerró, en 3 casos se realizó un segundo procedimiento quirúrgico que finalmente no fue efectivo. En la serie también se evaluaron 8 ojos con AMI mayores a 400 µm, de los cuales en 6 se logró la resolución completa y en dos, no. Uno de estos se re-operó y sí se obtuvo la reparación estructural de la retina con el segundo procedimiento. Si bien el porcentaje de resolución en esta serie fue mayor en el grupo de ojos con agujeros maculares mayores a 400 µm, no se pueden tomar en cuenta desde un aspecto comparativo por la diferencia de casos en cada grupo (8 en el grupo de mayores a 400 µm y 35 en el de menor tamaño).

Como debilidades de este trabajo se puede mencionar que no se consideró el tiempo de evolución previo al momento del diagnóstico y en ocasión de realizar la cirugía. Son datos que estaban completos en algunos casos y en otros no, por lo cual no se pudo hacer. Es un dato a destacar, ya que se sabe que el tiempo previo de evolución podrá actuar a favor o en contra de la evolución<sup>1-2, 4-6, 10-13</sup>.

Respecto de los procedimientos quirúrgicos, se utilizó un sistema de visualización en 3D que podría ser un factor a favor e influenciar en parte sobre los resultados<sup>19-20</sup>. Pero este sistema no está disponible en todos los quirófanos y, teniendo en cuenta que facilita la visualización del procedi-

miento quirúrgico, podría generar una diferencia a favor del resultado, aunque para evaluarlo habría que hacer un estudio comparativo. Son consideraciones que se deberían tener en cuenta para la realización de futuros trabajos.

## Conclusión

Los pacientes con agujero macular idiopático tenían una edad media de 66,7 años y eran más frecuentes en mujeres. En estos casos, la vitrectomía con pelado de la membrana limitante interna mostró ser un método eficaz para restaurar parámetros anatómo-funcionales, en valores similares a los informados en otras series internacionales. Se pone énfasis sobre la importancia de la indicación quirúrgica de esta técnica considerando el beneficio que puede producir frente a una enfermedad potencialmente incapacitante.

## Referencias

1. Majumdar S, Tripathy K. *Macular hole*. Treasure Island, Florida: StatPearls Publishing, 2020 Jul 4.
2. Evans JR, Schwartz SD, McHugh JD *et al*. Systemic risk factors for idiopathic macular holes: a case-control study. *Eye (Lond)* 1998; 12: 256-259.
3. Gass JD. Idiopathic senile macular hole: its early stages and pathogenesis. *Arch Ophthalmol* 1988; 106: 629-639.
4. Asaad SZ. Lamellar macular holes: evolving concepts and propensity for progression to full thickness macular hole. *Int J Retina Vitreous* 2020; 6: 45.
5. Duker JS, Kaiser PK, Binder S *et al*. The International Vitreomacular Traction Study Group classification of vitreomacular adhesion, traction, and macular hole. *Ophthalmology* 2013; 120: 2611-2619.
6. Rossi T, Bacherini D, Caporossi T *et al*. Macular hole closure patterns: an updated classification. *Graefes Arch Clin Exp Ophthalmol* 2020; 258: 2629-2638.
7. Lewis ML, Cohen SM, Smiddy WE, Gass JD. Bilaterality of idiopathic macular holes. *Graefes Arch Clin Exp Ophthalmol* 1996; 234: 241-245.
8. Gass JD. Reappraisal of biomicroscopic classification of stages of development of a macular hole. *Am J Ophthalmol* 1995; 119: 752-759.
9. Cicinelli MV, Marchese A, Bandello F, Coppola M. Inner retinal layer and outer retinal layer findings after macular hole surgery assessed by means of optical coherence tomography. *J Ophthalmol* 2019; 2019: 3821479.
10. Wendel RT, Patel AC, Kelly NE *et al*. Vitreous surgery for macular holes. *Ophthalmology* 1993; 100: 1671-1676.
11. Steel DHW, Lotery AJ. Idiopathic vitreomacular traction and macular hole: a comprehensive review of pathophysiology, diagnosis, and treatment. *Eye (Lond)* 2013; 27 Suppl 1: S1-S21.
12. Klein R, Klein BE, Wang Q, Moss SE. The epidemiology of epiretinal membranes. *Trans Am Ophthalmol Soc* 1994; 92: 403-430.
13. Cho SC, Park SJ, Byun SJ *et al*. Five-year nationwide incidence of macular hole requiring surgery in Korea. *Br J Ophthalmol* 2019; 103: 1619-1623.
14. Jackson TL, Nicod E, Simpson A *et al*. Symptomatic vitreomacular adhesion. *Retina* 2013; 33: 1503-1511.
15. Kang HK, Chang AA, Beaumont PE. The macular hole: report of an Australian surgical series and meta-analysis of the literature. *Clin Exp Ophthalmol* 2000; 28: 298-308.
16. Parravano M, Giansanti F, Eandi CM *et al*. Vitrectomy for idiopathic macular hole. *Cochrane Database Syst Rev* 2015 12; 2015(5):CD009080.
17. Flaxel CJ, Adelman RA, Bailey ST *et al*. Idiopathic macular hole Preferred practice pattern®. *Ophthalmology* 2020; 127: P184-P222.
18. Thompson JT, Sjaarda RN, Lansing MB. The results of vitreous surgery for chronic macular holes. *Retina* 1997; 17: 493-501.
19. Agranat JS, Miller JB, Douglas VP *et al*. The scope of three-dimensional digital visualization systems in vitreoretinal surgery. *Clin Ophthalmol* 2019; 13: 2093-2096.
20. Liu J, Wu D, Ren X, Li X. Clinical experience of using the NGENUITY three-dimensional surgery system in ophthalmic surgical procedures. *Acta Ophthalmol* 2021; 99: e101-e108.