

Quiste vítreo congénito

Emilio López Asensio, Mariana Guaycochea, Agustina Muñoz, Agustina Ibañez,
Julio Urrets Zavalia

Servicio de Oftalmología, Clínica Universitaria Reina Fabiola, Córdoba, Argentina.

Recibido: 4 de noviembre de 2024.

Aprobado: 30 de noviembre de 2024.

Autor corresponsal

Dr. Emilio López Asensio
Jacinto Ríos 554
(5000) Córdoba, Argentina
emiliolasen01@gmail.com

Oftalmol Clin Exp (ISSNe 1851-2658)
20254; 18(1): e117-e119.

<https://doi.org/10.70313/2718.7446.v18.n1.393>

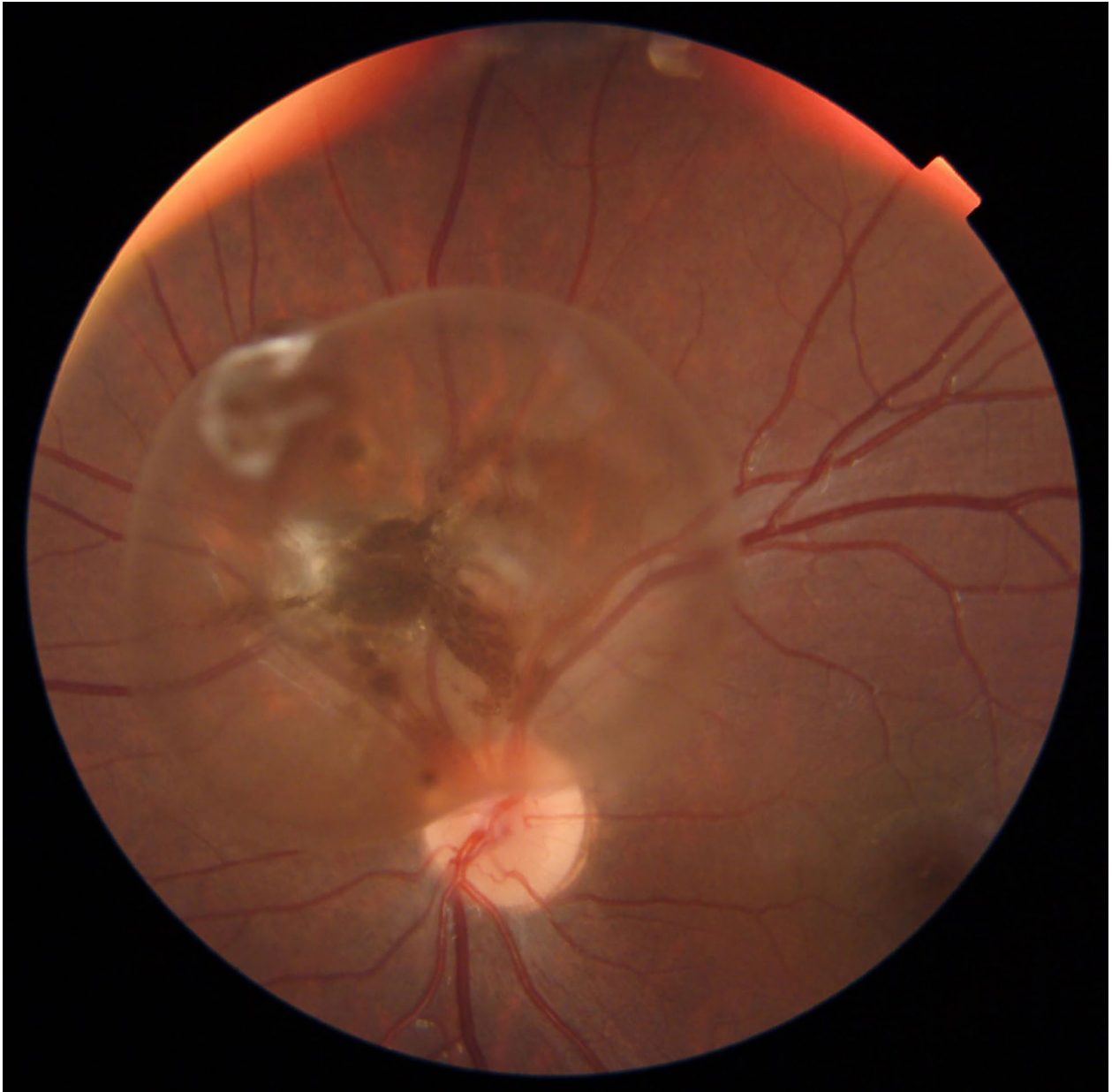
Los quistes vítreos se presentan como estructuras quísticas redondeadas o lobuladas que varían de tamaño entre 1 y 12 mm. Pueden o no estar pigmentadas, están libres con movilidad en el vítreo o unidos a otras estructuras del ojo por un pedículo¹. Estos quistes son hallazgos raros y frecuentemente asintomáticos. La agudeza visual suele ser normal en los pacientes que los presentan y solo requieren de una observación periódica². Al día de hoy, la etiología no está del todo clara; algunos autores proponen que está relacionado con una regresión incompleta del vítreo primario y persistencia de residuos de la arteria hialoide, lo que podría explicar los quistes pediculados en ubicación peripapilar³.

La imagen presentada corresponde a una retinografía de un paciente varón de 3 años de edad en quien el quiste fue descubierto de manera incidental en el *screening* neonatal y que por sus características se decidió realizar seguimiento únicamente.

Palabras clave: quiste vítreo congénito, neonatal, retina.

Congenital vitreous cyst

Vitreous cysts present as rounded or lobulated cystic structures varying in size from 1 to 12 mm. They may or may not be pigmented, they may be free with mobility in the vitreous or attached to other structures of the eye by a pedicle¹. These cysts are rare and frequently asymptomatic findings. Visual acuity is usually



normal in patients who present them and they only require periodic observation². To date, the etiology is not entirely clear, some authors propose that it is related to an incomplete regression of the primary vitreous and persistence of hyaloid artery residues, which could explain the pedunculated cysts in peripapillary location³.

The image presented corresponds to a retinography of a 3-year-old male patient in whom the cyst was discovered incidentally in neonatal screening and due to its characteristics it was only decided to follow up.

Keywords: congenital vitreous cyst, neonatal, retina.

Cisto vítreo congênito

Os cistos vítreos apresentam-se como estruturas císticas arredondadas ou lobuladas que variam em tamanho entre 1 e 12 mm. Eles podem ou não ser pigmentados, são livres com mobilidade no vítreo ou fixados a outras estruturas do olho por um pedículo¹. Esses cistos são achados raros e frequentemente assintomáticos. A acuidade visual costuma ser normal nos pacientes que os apresentam e requerem apenas de observação periódica².

Até o momento, a etiologia não está totalmente clara; alguns autores sugerem que esteja relacionada à regressão incompleta do vítreo primário e à persistência de resíduos da artéria hialóide, o que poderia explicar os cistos pediculados em localização peripapilar³.

A imagem apresentada corresponde a uma retinografia de um paciente do sexo masculino, de três anos de idade, em quem o cisto foi desco-

berto incidentalmente durante a triagem neonatal e devido às suas características optou-se por realizar apenas o acompanhamento.

Palavras chave: cisto vítreo congênito, neonatal, retina.

Referencias

1. Bianchi PE, Guagliano R, Salati R, Traselli G. A pigmented free-floating vitreous cyst in a six-year-old child. *Ophthalmologica* 1997; 211: 391-393. doi: 10.1159/000310838. PMID: 9380361
2. Moreno-Arrones JP, Jiménez-Parras R. Quiste vítreo: a propósito de un caso. *Arch Soc Esp Oftalmol* 2012; 87: 20-22. doi:10.1016/j.of-tal.2011.06.019
3. Cruciani F, Santino G, Salandri AG. Monolateral idiopathic cyst of the vitreous. *Acta Ophthalmol Scand* 1999; 77: 601-603. doi: 10.1034/j.1600-0420.1999.770527.x.