

# Mielinización de fibras nerviosas retinales periféricas

Mariana A. Guaycochea, Emilio Lopez Asensio, Julio A. Urrets Zavalía

*Clínica Universitaria Reina Fabiola, Córdoba, Argentina*

**Recibido:** 31 de agosto de 2024.

**Aprobado:** 29 de octubre de 2024.

## **Autor corresponsal**

Dra. Mariana A. Guaycochea  
Clínica Universitaria Reina Fabiola  
Oncativo 1248  
(X5004FHP) Córdoba, Argentina  
guaycocheamariana@gmail.com

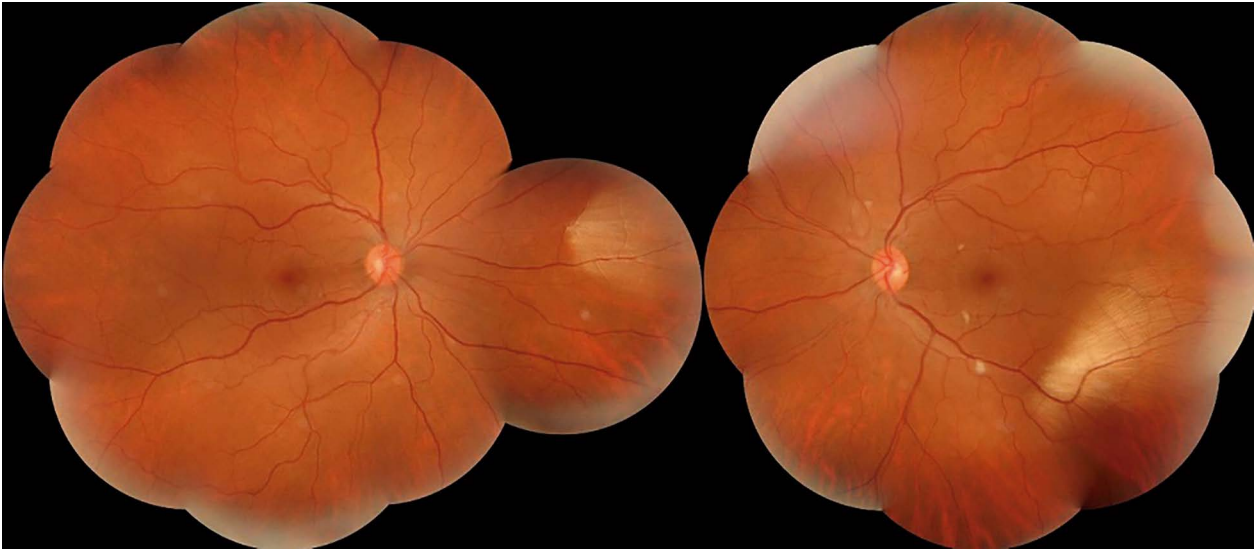
**Oftalmol Clin Exp** (ISSNe 1851-2658)

2024; 17(4): e622-e624.

<https://doi.org/10.70313/2718.7446.v17.n04.378>

La mielinización de las fibras nerviosas de la retina es una afección benigna, poco frecuente y asintomática en la mayoría de los casos<sup>1</sup>. El proceso de mielinización del nervio óptico en el desarrollo normal está a cargo de los oligodendrocitos, que comienza en la quinta semana de gestación a nivel del cuerpo geniculado lateral, deteniéndose en la lámina cribosa en la semana 37<sup>1-2</sup>. Si bien no está clara su fisiopatogenia se cree que fallan los mecanismos neurohumorales que detienen el proceso a ese nivel, por lo que la localización más frecuente es peripapilar<sup>1</sup>. Esta condición está presente desde el nacimiento y suele ser un hallazgo casual en el fondo de ojos<sup>2</sup>. La afectación de la función visual es muy variable de acuerdo con la localización del área afectada, ya que bloquea la transmisión de luz a los fotorreceptores, reduciendo la sensibilidad retinal, lo que puede afectar el campo visual<sup>2</sup>. Además, se la puede observar con otras patologías tales como miopía, estrabismo o ambliopía<sup>3</sup>.

Presentamos un caso clínico de un paciente adulto, de 40 años de edad, internado por un cuadro de sepsis sin manifestaciones oftalmológicas. En el examen ocular presenta una agudeza visual conservada y en el fondo de ojos se objetiva mielinización de las fibras nerviosas de la retina, de color nacarado y aspecto plumoso, ubicada en la periferia de ambos ojos, como un hallazgo casual. Esta afectación de las fibras nerviosas no provocó alteraciones en el campo visual.



### Peripheral retinal nerve fiber myelination

Retinal nerve fiber myelination is a benign condition, rare and asymptomatic in most cases<sup>1</sup>. The optic nerve myelination process in normal development is carried out by oligodendrocytes, which begins in the fifth week of gestation at the level of the lateral geniculate body, stopping at the lamina cribrosa in week 37<sup>1-2</sup>. Although its pathophysiology is not clear, it is believed that the neurohumoral mechanisms that stop the process at that level fail, so the most frequent location is peripapillary<sup>1</sup>. This condition is present from birth and is usually an incidental finding in the fundus<sup>2</sup>. The impairment of visual function is highly variable according to the location of the affected area, as it blocks light transmission to the photoreceptors, reducing retinal sensitivity, which may affect the visual field<sup>2</sup>. It can also be observed with other pathologies such as myopia, strabismus or amblyopia<sup>3</sup>.

We present a clinical case of an adult patient, 40 years old, hospitalized for sepsis, without ophthalmologic manifestations. In the ophthalmologic examination, visual acuity was preserved, and in the fundus fundus myelination of the retinal nerve fibers was observed, with pearly color

and feathery appearance, located in the periphery of both eyes, as a casual finding. This involvement of the nerve fibers did not cause alterations in the visual field.

### Mielinización de fibras nervosas retiniales periféricas

A mielinização das fibras nervosas da retina é uma condição benigna, rara e assintomática na maioria dos casos<sup>1</sup>. O processo de mielinização do nervo óptico no desenvolvimento normal é realizado pelos oligodendrócitos, que se inicia na quinta semana de gestação ao nível do corpo geniculado lateral, parando na placa cribriforme na semana 37<sup>1-2</sup>.

Embora sua fisiopatogenia não esteja clara, acredita-se que os mecanismos neuro-humorais que interrompem o processo nesse nível falhem, portanto, a localização mais frequente é a peripapilar<sup>1</sup>. Esta condição está presente desde o nascimento e geralmente é um achado casual no fundo dos olhos<sup>2</sup>. O comprometimento da função visual é altamente variável dependendo da localização da área afetada, pois bloqueia a transmissão da luz aos fotorreceptores, reduzindo a sensibilidade da

retina, o que pode afetar o campo visual<sup>2</sup>. Além disso, pode ser observada com outras patologias como miopia, estrabismo ou ambliopia<sup>3</sup>.

Apresentamos um caso clínico de paciente adulto, 40 anos, internado por sepse sem manifestações oftalmológicas. No exame ocular, a acuidade visual estava preservada e no fundo dos olhos foi observada mielinização das fibras nervosas da retina, de coloração perolada e aspecto plumoso, localizada na periferia de ambos os olhos, como achado casual. Esse envolvimento das fibras nervosas não causou alterações no campo visual.

## Referencias

1. Kera J, Fasiuddin AF. Ocular findings associated with myelinated retinal nerve fibers.

*Cureus* 2021; 13(4): e14552. doi:10.7759/cureus.14552.

2. Garcia-Saenz MC, Sanchez-Saiz E, Palencia-Herranz MJ, Gonzalez-Oliva MA, Arias-Puente A. Extensive myelinated retinal nerve fibers. Fibras de mielina retinianas extensas. *Arch Soc Esp Oftalmol (Engl Ed)*. 2021; 96(3): e10. doi:10.1016/j.oftal.2020.07.006

3. Felipe DL, de Jesús Méndez Sánchez T. Síndrome de mielinización de fibras nerviosas retinianas, miopía y ambliopía. *Rev Cubana Oftalmol* 2013; 26 (Supl. 1): 668-678. <http://scielo.sld.cu/pdf/oft/v26s1/oft14s13.pdf>