

Maculopatía media aguda paracentral asociada a glaucoma primario de ángulo cerrado

Luciana Ferrara^a, Madelaine Dammig Saint-Martin^a, Laila E. Malzone^a, Mariana De Virgiliis^b

^a Hospital Oftalmológico Pedro Lagleyze, Buenos Aires, Argentina.

^b Hospital Universitario Austral, Pilar (Buenos Aires), Argentina.

Recibido: 16 de septiembre de 2024.

Aprobado: 8 de octubre de 2024.

Autor correspondiente

Dra. Luciana Ferrara
Hospital Oftalmológico Pedro Lagleyze
Av. Juan B. Justo 4151
(C1416DJI) Buenos Aires
+54 911 4914 4305
dralucianaferrara@gmail.com

Oftalmol Clin Exp (ISSNe 1851-2658)
2024; 17(4): e579-e589.

<https://doi.org/10.70313/2718.7446.v17.n04.361>

Agradecimientos

Agradecemos al director de nuestra institución, el doctor Pablo Ventola, y a los doctores Pablo Pérez Vega, Debora Franchi, Delia Sivori y Benjamín Anargyros, quienes nos ayudaron y guiaron en el diagnóstico y seguimiento de la paciente.

Resumen

Se presenta el caso de una paciente femenina de 40 años que llegó a la guardia del Hospital Oftalmológico Pedro Lagleyze por una disminución abrupta de la visión en su ojo derecho asociado al hallazgo de un glaucoma de ángulo estrecho no tratado. Se realizaron los exámenes pertinentes que incluyeron tomografía de coherencia óptica y angiografía por tomografía de coherencia óptica que revelaron lesiones maculares típicas compatibles con maculopatía media aguda paracentral (MMA). Un mes después de recibir tratamiento adecuado, la paciente logró recuperar la agudeza visual aunque con un adelgazamiento de las capas medias de la retina como secuela. La MMA puede estar asociada no solo con trastornos vasculares retinales sino también con isquemia retinal provocada por elevaciones agudas en la PIO. Este informe de caso sugiere que este último mecanismo puede ser parte de la fisiopatogenia de la MMA. Las imágenes SD-OCT macular son esenciales para la identificación de lesiones en sus etapas de edema y atrofia, y deben considerarse en pacientes con disminución de la agudeza visual tras episodios de hipertensión ocular.

Palabras clave: maculopatía media aguda paracentral, hipertensión ocular, glaucoma de ángulo cerrado, isquemia retinal, tomografía de coherencia óptica.

Acute paracentral medial maculopathy associated with primary angle-closure glaucoma

Abstract

We present the case of a 40-year-old female patient who arrived to the Pedro Lagleyze Ophthalmology Hospital for an abrupt decrease in vision in her right eye associated with the finding of untreated narrow-angle glaucoma. Relevant examinations including optical coherence tomography and optical coherence tomography angiography were performed, and revealed typical macular lesions compatible with acute paracentral median maculopathy (PAMM) in the inner nuclear layer.

One month after receiving appropriate treatment, the patient regained visual acuity, although thinning of the middle macular layer was observed as a consequence.

PAMM may be associated not only with retinal vascular disorders but also with retinal ischemia caused by acute elevations in intraocular pressure. This case report suggests that the latter constitutes a significant risk factor for PAMM. Macular SD-OCT imaging is essential for identifying lesions in their edema and atrophy stages and should be considered in patients with decreased visual acuity following episodes of ocular hypertension.

Keywords: paracentral acute middle maculopathy, ocular hypertension, closed-angle glaucoma, retinal ischemia, optical coherence tomography.

Maculopatia média aguda paracentral associada ao glaucoma primário de ângulo fechado

Resumo

Apresenta-se o caso de uma paciente do sexo feminino, 40 anos, que chegou ao Hospital Oftalmológico Pedro Lagleyze devido a uma diminuição abrupta da visão do olho direito associada à descoberta de glaucoma de ângulo fechado não tratado. Foram realizados exames relevantes, incluindo tomografia de coerência óptica e angiografia por tomografia de coerência óptica que revelaram lesões

maculares típicas consistentes com maculopatia média aguda paracentral (PAMM). Um mês após receber tratamento adequado, o paciente conseguiu recuperar a acuidade visual, embora com consequente afinamento das camadas médias da retina.

A PAMM pode estar associada não apenas a distúrbios vasculares da retina, mas também à isquemia retiniana causada por elevações agudas da PIO. Este relato de caso sugere que este último mecanismo pode fazer parte da fisiopatogenia da PAMM. As imagens maculares SD-OCT são essenciais para a identificação de lesões em seus estágios de edema e atrofia, e devem ser consideradas em pacientes com diminuição da acuidade visual após episódios de hipertensão ocular.

Palavras-chave: maculopatia medial aguda paracentral, hipertensão ocular, glaucoma de ângulo fechado, isquemia retiniana, tomografia de coerência óptica.

Introducción

La maculopatía media paracentral aguda (MMPA) se define en base a los hallazgos en la tomografía de coherencia óptica (OCT) como una lesión hiperreflectiva en forma de banda en la capa nuclear interna. Este fenómeno es resultante de una alteración en el flujo sanguíneo de los plexos capilares retinales intermedios y profundos. Se ha establecido que la MMPA está asociada a varios trastornos vasculares retinales locales tales como la oclusión de la vena central de la retina, la oclusión de la arteria retinal, así como la retinopatía diabética y la hipertensiva; aunque también está descrito que está asociada a fenómenos sistémicos como migraña, medicamentos (anfetaminas, caféina, vasopresores, anticonceptivos orales), hipovolemia y pródromos virales. Debido a que las lesiones son secundarias a un evento isquémico, es común que sean unilaterales pero pueden ser bilaterales¹⁻².

El manejo está dirigido a identificar y tratar los factores de riesgo vasculopáticos y sistémicos relacionados³.

En los últimos años se reportaron casos que sugieren que la isquemia retinal provocada por

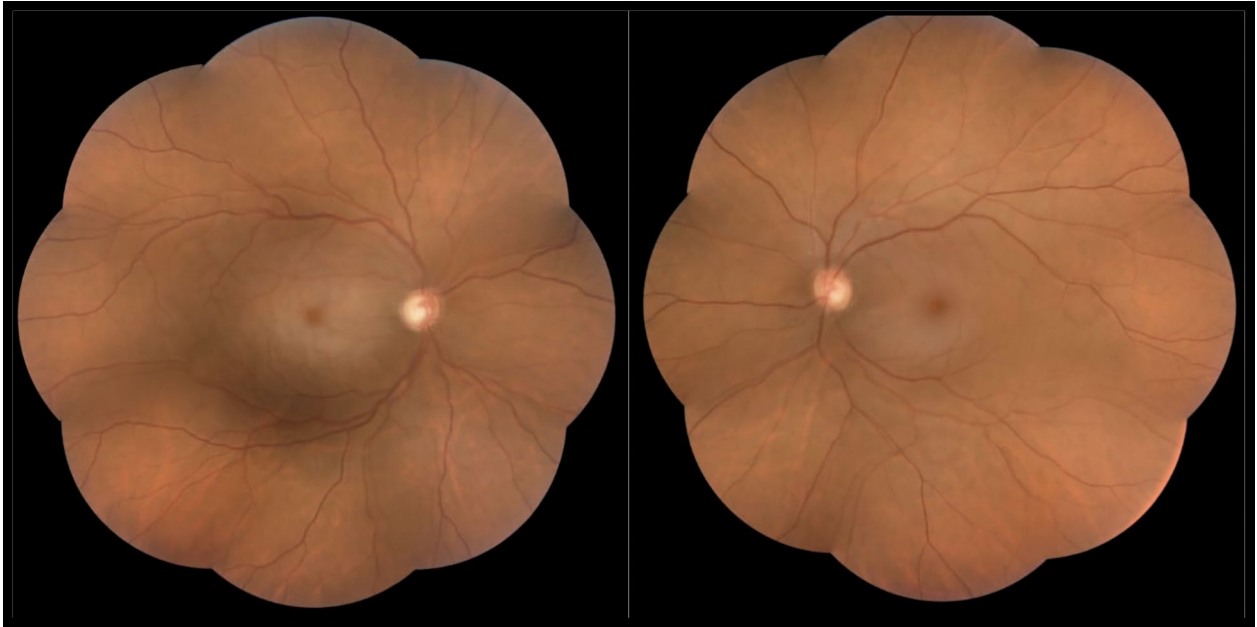

Figura 1. Retinografía de polo posterior de OD y OI que demuestra papilas excavadas y leve palidez macular.

un incremento brusco en la presión intraocular podría también asociarse a MMAP⁴⁻⁵.

Se presenta el caso de una paciente con diagnóstico de MMAP que se relaciona con episodios de hipertensión ocular repetidos y asintomáticos en el contexto de un glaucoma de ángulo cerrado primario no diagnosticado.

Caso clínico

Una paciente de 40 años concurrió a la guardia del Hospital Oftalmológico Pedro Lagleyze por disminución abrupta de la visión en el ojo derecho (OD) asociada a la aparición de una mancha gris en el centro de su campo visual. La paciente no tenía antecedentes personales ni oftalmológicos de relevancia. En el examen oftalmológico inicial presentaba una agudeza visual de 20/200 en OD y 20/20 en ojo izquierdo (OI). La biomicroscopía mostraba una cámara anterior estrecha en ambos ojos y las presiones intraoculares eran de 23 mmHg en OD y 22 mmHg en OI. No se detectó un defecto pupilar aferente rela-

tivo (DPAR) y los movimientos oculares estaban conservados. El test de Ishihara estaba alterado en OD (0/8), mientras que en OI estaba normal (8/8). Por otro lado, el test de Amsler mostraba una alteración en la región central del OD consistente con el escotoma en esa área. En el fondo de ojo se observaba una papila de bordes netos con una excavación de 0,9 x 0,9 en OD y 0,8 x 0,8 en OI, una leve palidez macular en el ojo derecho y retina aplicada al momento del examen también en ambos ojos (fig. 1).

Dado que tenía una cámara anterior estrecha, se realizó una gonioscopia que evidenció un ángulo ocluíble en ambos ojos (fig. 2), por lo que se decidió realizar iridotomía periférica con YAG láser. Se solicitaron estudios complementarios y al día siguiente se le practicó a la paciente una campimetría visual computarizada (CVC) que reveló una isla de visión central en OD y un escotoma arciforme superior en OI (fig. 3). La OCT de nervio óptico y capa de fibras nerviosas mostró una disminución del espesor de dichas fibras en ambos ojos (figs. 4 y 5), mientras que la OCT de mácula mostró hiperreflectividad en las



Figura 2. Fotografía de gonioscopia de cuadrante superior del OD que evidencia sinequias.

capas nucleares internas del OD (fig. 6). La retinografía fluoresceínica (RFG) no evidenció alteraciones (fig. 7). Durante los controles la paciente presentó picos asintomáticos de presión intraocular de hasta 43 mmHg en OD que fueron controlados con medicación tópica de timolol más dorzolamida cada 12 horas, brimonidina cada 8 horas y latanoprost cada 24 horas en ambos ojos.

En el seguimiento, un mes después, la paciente recuperó la agudeza visual a 20/20 en el OD. La palidez macular desapareció y la OCT de mácula mostró un adelgazamiento a expensas de las capas internas (fig. 8). La OCTA demostró un déficit de flujo en el plexo capilar profundo con una leve atenuación del complejo vascular superficial (fig. 9).

Discusión

La maculopatía media aguda paracentral (MMPA) es una lesión por infarto de la capa nuclear interna de la retina, resultante de una perfusión insuficiente en los plexos capilares intermedios y profundos de la retina⁶.

La mácula tiene una alta demanda de oxígeno, especialmente en la capa nuclear interna, la capa plexiforme externa y los segmentos internos de los fotorreceptores, lo que lleva a una mayor densidad de vasculatura coroidea en esta área. Sin embargo, la difusión de oxígeno desde la coroides hacia la retina está limitada por el grosor retinal, sobre todo en la zona parafoveal. Estas limitaciones indican que esta última —en particular en sus

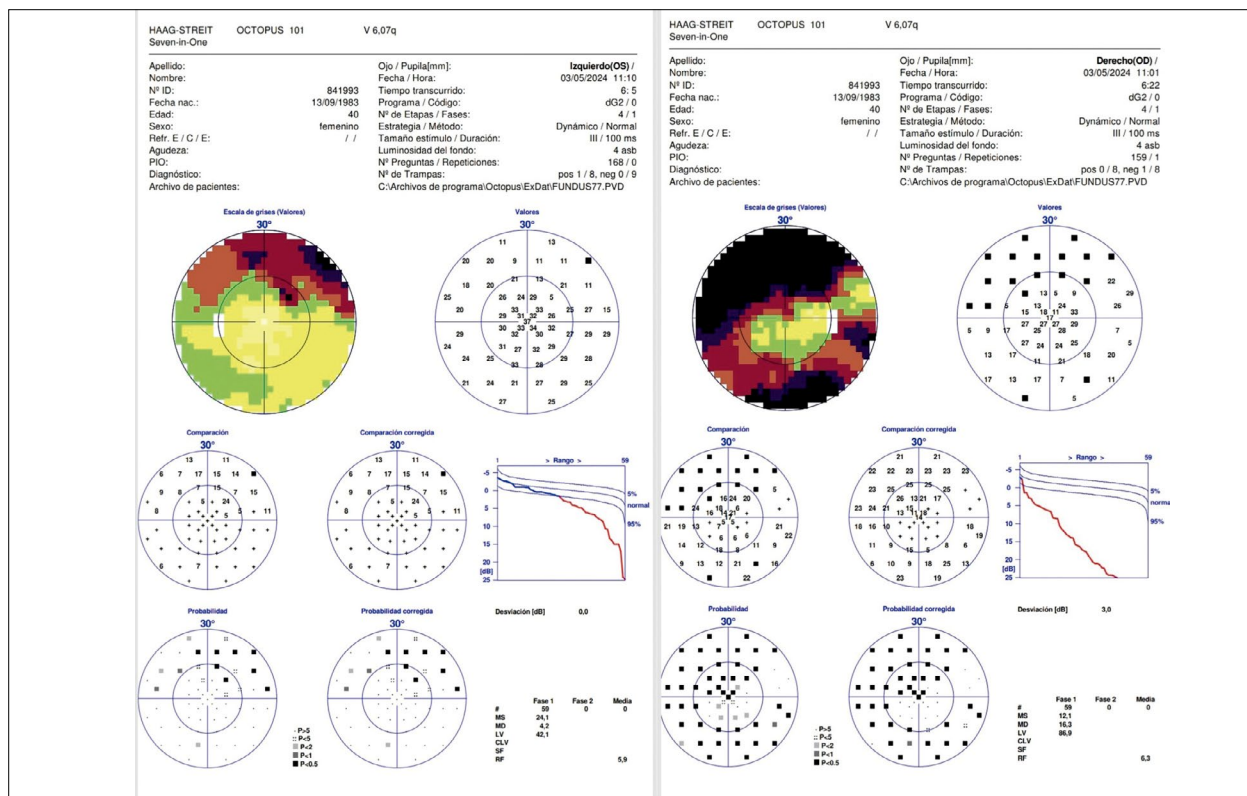


Figura 3. Campo visual computarizado del OI (izquierda) y del OD (derecha).

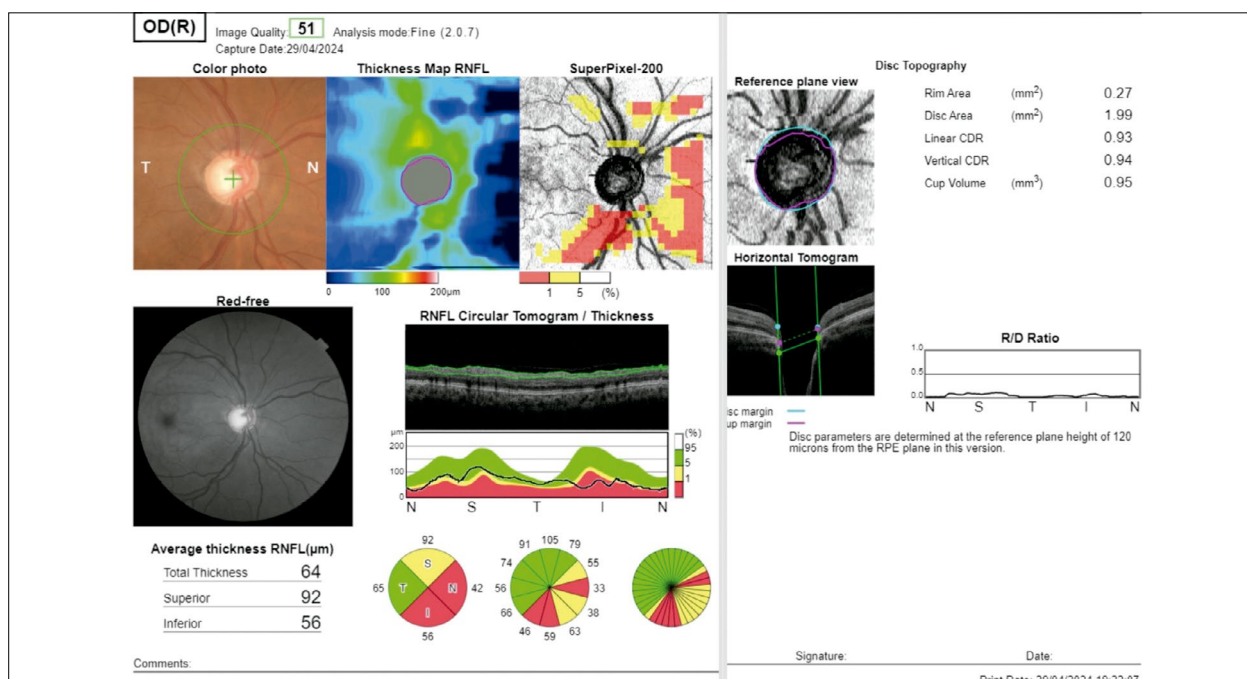


Figura 4. OCT de nervio óptico y de capa de fibras nerviosas de OD.

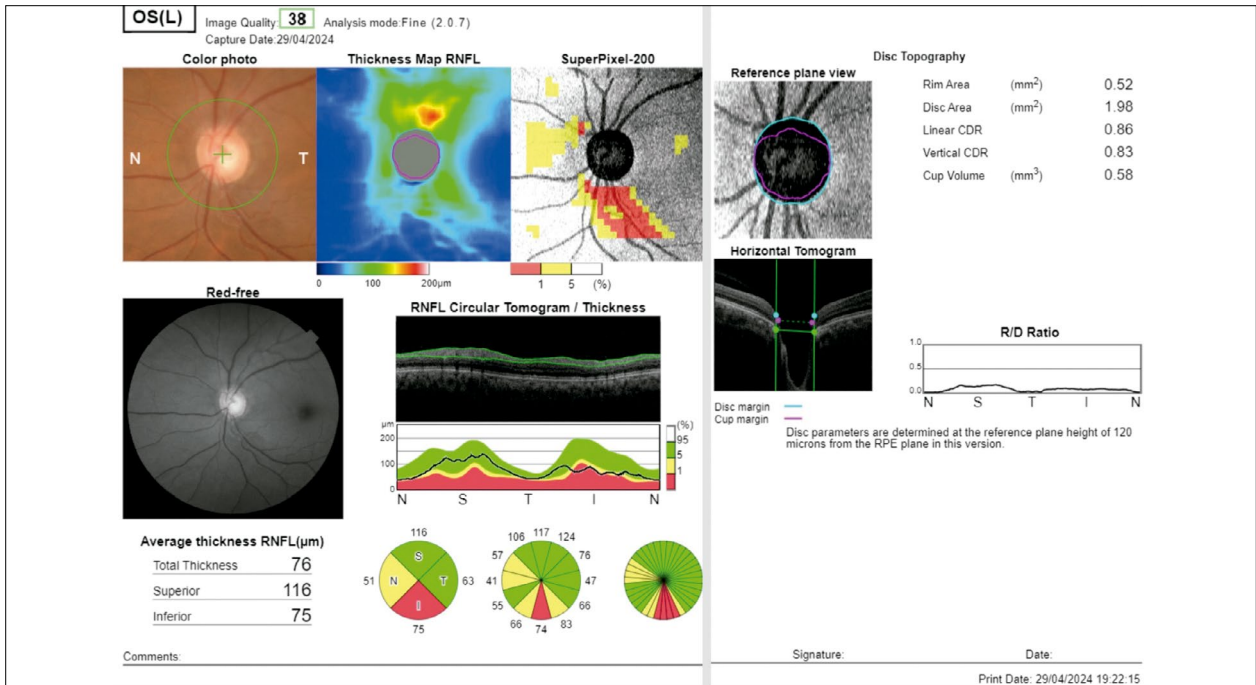


Figura 5. OCT de nervio óptico y de capa de fibras nerviosas de OI.

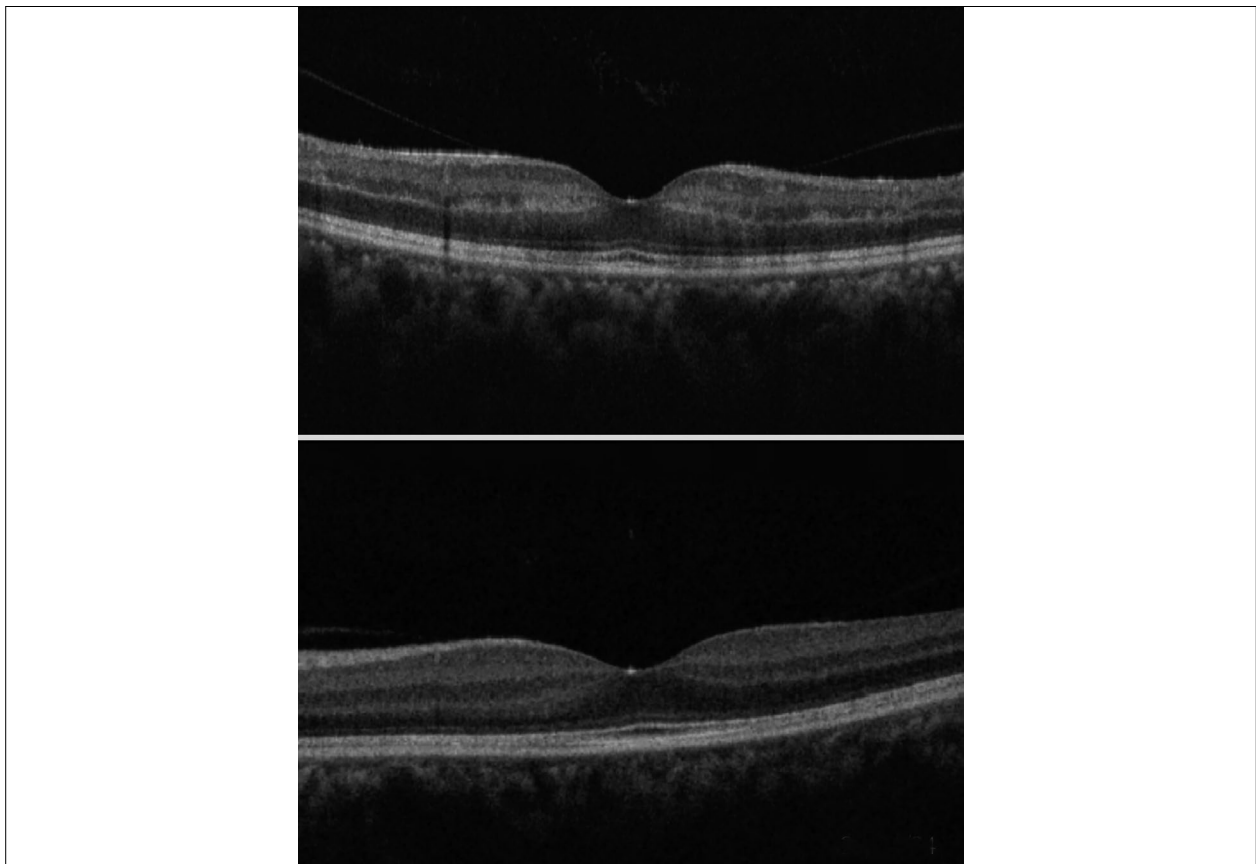


Figura 6. OCT macular del OD (arriba) y OI (abajo).

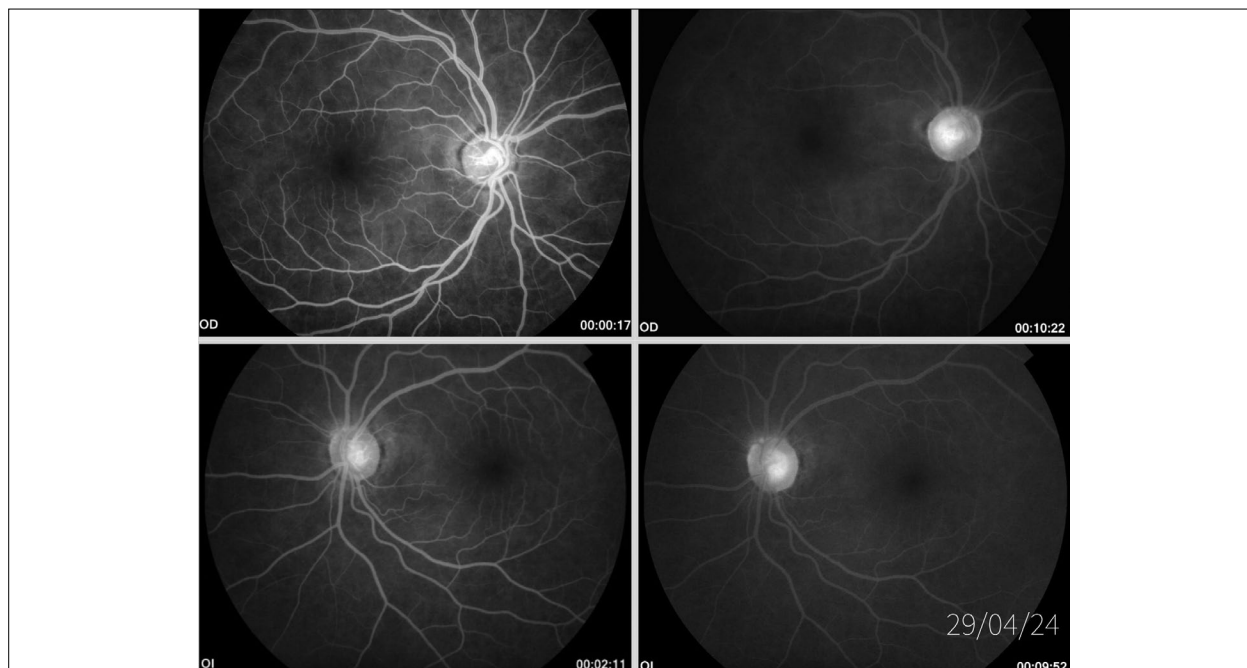


Figura 7. Fotografías de retinografías con fluoresceína en tiempo temprano y tardío de OD (arriba) y OI (abajo).

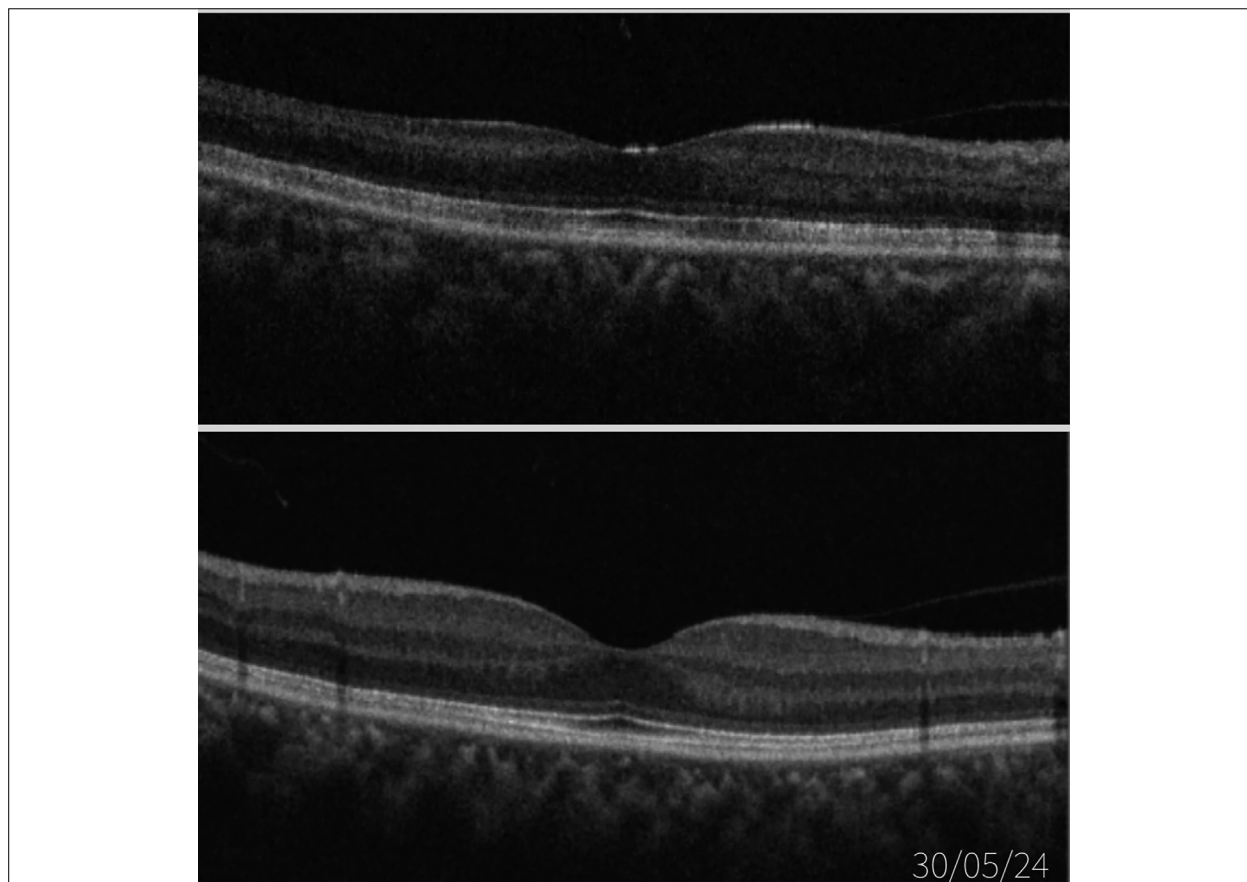


Figura 8. OCT macular OD (arriba) y OI (abajo) un mes después.

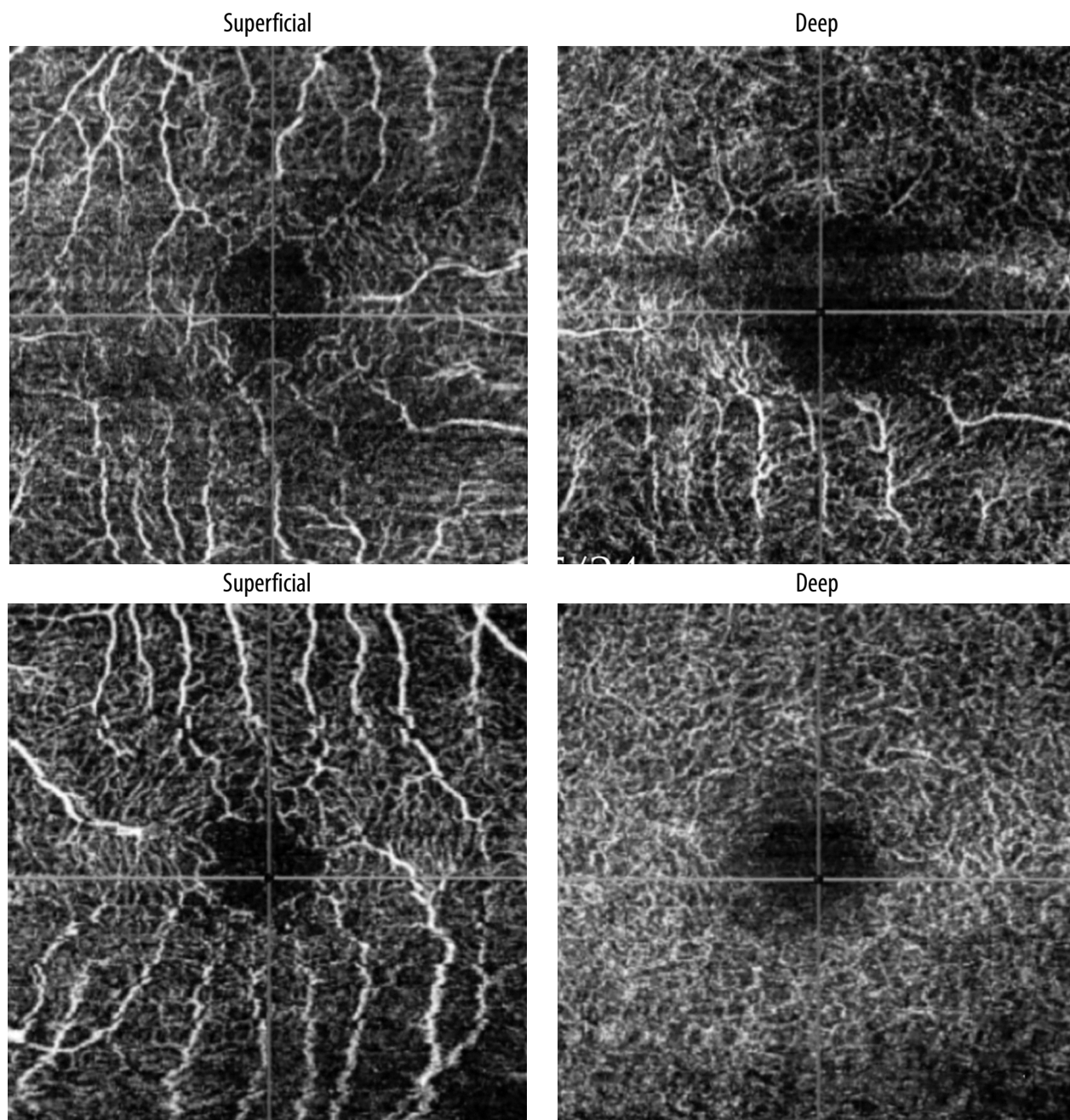


Figura 9. OCTA de plexos superficiales y profundos del OD (arriba) y OI (abajo) un mes después.

capas intermedias— tiene una elevada demanda de perfusión, colocándola en un mayor riesgo de daño isquémico. El hecho de que las lesiones de la MMAP se localicen en la región parafoveal respalda la etiología isquémica². Bakhoun y colaboradores sugieren en su revisión de casos una cascada isquémica en la misma zona macular, iniciando en el plexo capilar profundo más cerca del polo venular (descrita como patrón en forma de helecho perivenular) y extendiéndose a través de la INL y hacia las capas internas de la retina en casos más severos⁷. Anteriormente ya se había demostrado la existencia de este espectro de isquemia en cascada relacionado con las lesiones progresivas de MMAP en la oclusión de la vena central de la retina⁸.

La angiografía con fluoresceína permitió una mejor evaluación de la isquemia vascular retinal y las fugas, pero carece de la capacidad de segmentación de profundidad, lo que limita la visualización de las capas más profundas de los plexos capilares retinales. En cambio, la tomografía de coherencia óptica de dominio espectral (SD-OCT) y la angiografía OCT (OCTA) han introducido por primera vez la segmentación con resolución de profundidad. Esta técnica ha permitido identificar patrones de isquemia que afectan exclusivamente a las capas retinales medias⁷.

Las lesiones típicas de MMAP pueden identificarse mediante SD-OCT en la fase aguda como bandas hiperreflectivas en la región paracentral. A medida que las lesiones se resuelven se produce un adelgazamiento de la INL debido a la atrofia del tejido afectado por el infarto⁷. Además, la OCTA de lesiones focales agudas puede mostrar perfusión patente en el plexo capilar profundo, lo que sugiere un mecanismo de isquemia-reperforación, según lo propuesto por Nemiroff y colaboradores y Sridhar y colaboradores⁹⁻¹⁰. Sin embargo, las lesiones que son antiguas o crónicas desarrollan una reducción marcada de la perfusión del plexo capilar profundo e intermedio, sucediendo lo mismo en lesiones difusas, tanto agudas como crónicas, en el contexto de una OACR. En algunos casos, el plexo capilar superficial puede mostrar atenuaciones leves, en particular en los casos crónicos¹¹.

Actualmente no existe un plan de tratamiento claro y estandarizado para los pacientes con MMAP, ya que generalmente se asocia a diversas enfermedades vasculares retinales y sistémicas como son la retinopatía hipertensiva y diabética, las oclusiones vasculares de la arteria o vena central de la retina, la retinopatía de Purtscher, las vasculitis inflamatorias retinales, las cirugías intraoculares, la anestesia peribulbar, las coriorretinopatías inflamatorias, la hipertensión intracraneal idiopática, las cirugías neurovasculares, la meningitis, la disección o fístulas de alto flujo carotídeas, la dislipidemia, la anemia, las sustancias vasopresoras como la cafeína, ciertos medicamentos como los antimigrañosos y el sildenafil, e incluso se han reportado casos que sugieren a las vacunas antivirales —como la antiH1N1— como un factor de riesgo¹². Por lo tanto, el tratamiento de la enfermedad vascular primaria y la gestión de los factores de riesgo sistémicos son las intervenciones más críticas¹³⁻¹⁴. No obstante, la MMAP puede ser causada también por isquemia retinal inducida por un aumento agudo de la presión intraocular en el cierre angular primario agudo o en el glaucoma por cierre angular primario agudo.

La presión de perfusión ocular se expresa restando la PIO de la presión arterial media en la arteria oftálmica y por lo tanto, un aumento en la PIO puede resultar en una disminución de esta presión de perfusión. En individuos sanos, la autorregulación del flujo sanguíneo en la retina es eficaz sólo si la presión de perfusión disminuye en menos del 50%, lo que indica que la PIO no debe exceder los 27-30 mmHg. Si la PIO supera los 20 mmHg durante más de cinco minutos se podrá observar una reducción en el flujo sanguíneo retinal¹⁵. Durante un ataque agudo de glaucoma, la PIO puede superar la capacidad de autorregulación de los vasos retinales, resultando en un compromiso global de la perfusión ocular⁴.

Xiao y colaboradores identificaron que los pacientes con MMAP y cierre angular primario agudo o glaucoma por cierre angular primario agudo presentan isquemia retinal por elevación de la presión intraocular. También su estudio reveló que el riesgo de desarrollar MMAP dis-

minuye con el aumento de la edad y la longitud axial (LA), confirmando que la edad más joven y una LA más corta son factores de riesgo⁵. Por otro lado, se observó que el vasoespasmo es más común en individuos jóvenes, lo que provoca isquemia retinal y puede perpetuar el espasmo en un ciclo vicioso¹⁶. Es importante considerar que los vasos retinales centrales atraviesan el canal escleral hasta llegar a la lámina cribosa y, en pacientes con una longitud axial más corta, la compresión de esos vasos es más fácil debido a la reducción del canal escleral y el espacio de la lámina cribosa, lo que aumenta su susceptibilidad a la isquemia. Por otro lado, una LA más larga se asocia con una menor función retinal y consumo de oxígeno, implicando menos eventos isquémicos durante la hipoperfusión retinal⁵. Otro factor de riesgo importante a tener en cuenta es la diabetes tipo 2, ya que se encontró que estos pacientes tenían un riesgo 3,92 veces mayor de desarrollar MMAP en el contexto de cierre angular primario agudo o glaucoma por cierre angular primario agudo¹⁷.

Por último, Aribas y colaboradores informaron sobre un caso de MMAP en un paciente con glaucoma congénito primario que experimentó un aumento de la PIO antes de ser diagnosticado, sugiriendo que la PIO elevada provocó isquemia en el plexo retinal profundo, lo que contribuyó a la pérdida permanente de visión del paciente¹⁸.

Como conclusión, este artículo resalta que la MMAP puede asociarse no solo con trastornos vasculares retinales, como la oclusión de la vena central y la oclusión de la arteria central de la retina, sino también con un aumento agudo de la presión intraocular en pacientes con glaucoma de ángulo cerrado. El caso presentado sugiere que la lesión por isquemia-reperfusión provocada por la elevada presión intraocular puede ser un factor de riesgo importante para la MMAP, identificándose en estudios previos una incidencia del 2,9% tras episodios de cierre angular primario agudo o glaucoma por cierre angular primario agudo⁵. Las imágenes por SD-OCT maculares son esenciales para identificar las lesiones de MMAP en sus ya descritas etapas de edema y atrofia. Es importante considerarlas, especialmente en el estudio de pacientes que han experimentado disminución

de la agudeza visual luego de episodios de cierre angular e hipertensión ocular, complementando el estudio habitual del nervio óptico y capa de fibras nerviosas.

Referencias

1. Sarraf D, Rahimy E, Fawzi AA, *et al.* Paracentral acute middle maculopathy: a new variant of acute macular neuroretinopathy associated with retinal capillary ischemia. *JAMA Ophthalmol* 2013; 131(10): 1275-1287. doi:10.1001/jamaophthalmol.2013.4056.
2. Chen X, Rahimy E, Sergott RC, *et al.* Spectrum of retinal vascular diseases associated with paracentral acute middle maculopathy. *Am J Ophthalmol* 2015; 160(1): 26-34.e1. doi:10.1016/j.ajo.2015.04.004.
3. Yu S, Pang CE, Gong Y, *et al.* The spectrum of superficial and deep capillary ischemia in retinal artery occlusion. *Am J Ophthalmol* 2015; 159(1): 53-63.e632. doi:10.1016/j.ajo.2014.09.027.
4. Li J, Li YX, Zhao J, Zheng YJ. Paracentral acute middle maculopathy secondary to high intraocular pressure: a case report. *Int J Ophthalmol* 2022; 15(10): 1723-1725. Published 2022 Oct 18. doi:10.18240/ijo.2022.10.25.
5. Xiao H, Guo N, Li J, *et al.* Paracentral acute middle maculopathy following acute primary angle closure and acute primary angle closure glaucoma. *Clin Ophthalmol* 2023; 17: 3513-3523. Published 2023 Nov 20. doi:10.2147/OPHT.S437075
6. Scharf J, Freund KB, Sadda S, Sarraf D. Paracentral acute middle maculopathy and the organization of the retinal capillary plexuses. *Prog Retin Eye Res* 2021; 81: 100884. doi:10.1016/j.preteyeres.2020.100884.
7. Bakhroum MF, Freund KB, Dolz-Marco R *et al.* Paracentral acute middle maculopathy and the ischemic cascade associated with retinal vascular occlusion. *Am J Ophthalmol* 2018; 195: 143-153. doi:10.1016/j.ajo.2018.07.031.
8. Ghasemi Falavarjani K, Phasukkijwatana N, Freund KB, *et al.* En face optical coherence tomography analysis to assess the spectrum of perivenular ischemia and paracentral acute mi-

middle maculopathy in retinal vein occlusion. *Am J Ophthalmol* 2017; 177: 131-138. doi:10.1016/j.ajo.2017.02.015.

9. Nemiroff J, Kuehlewein L, Rahimy E, et al. Assessing deep retinal capillary ischemia in paracentral acute middle maculopathy by optical coherence tomography angiography. *Am J Ophthalmol* 2016; 162: 121-132.e1. doi:10.1016/j.ajo.2015.10.026.

10. Sridhar J, Shahlaee A, Rahimy E et al. Optical coherence tomography angiography and en face optical coherence tomography features of paracentral acute middle maculopathy. *Am J Ophthalmol* 2015; 160(6): 1259-1268.e2. doi:10.1016/j.ajo.2015.09.016.

11. Nemiroff J, Sarraf D, Davila JP, Rodger D. Optical coherence tomography angiography of acute macular neuroretinopathy reveals deep capillary ischemia. *Retin Cases Brief Rep* 2018; 12 Suppl 1: S12-S15. doi:10.1097/ICB.0000000000000706.

12. Moura-Coelho N, Gaspar T, Ferreira JT, Dutra-Medeiros M, Cunha JP. Paracentral acute middle maculopathy-review of the literature. *Graefes Arch Clin Exp Ophthalmol* 2020; 258(12): 2583-2596. doi:10.1007/s00417-020-04826-1.

13. Zhao PY, Johnson MW, McDonald HR, Sarraf D. Paracentral acute middle maculopathy

and the ischemic cascade: toward interventional management. *Am J Ophthalmol* 2022; 234: 15-19. doi:10.1016/j.ajo.2021.07.030.

14. Rahimy E, Sarraf D. Paracentral acute middle maculopathy spectral-domain optical coherence tomography feature of deep capillary ischemia. *Curr Opin Ophthalmol* 2014; 25(3): 207-212. doi:10.1097/ICU.0000000000000045.

15. Pournaras CJ, Rungger-Brändle E, Riva CE, Hardarson SH, Stefansson E. Regulation of retinal blood flow in health and disease. *Prog Retin Eye Res* 2008; 27(3): 284-330. doi:10.1016/j.preteyeres.2008.02.002.

16. Flammer J, Pache M, Resink T. Vasospasm, its role in the pathogenesis of diseases with particular reference to the eye. *Prog Retin Eye Res* 2001; 20(3): 319-349. doi:10.1016/s1350-9462(00)00028-8.

17. Yu S, Wang F, Pang CE, Yannuzzi LA, Freund KB. Multimodal imaging findings in retinal deep capillary ischemia. *Retina* 2014; 34(4): 636-646. doi:10.1097/IAE.0000000000000048.

18. Aribas YK, Aktas Z, Bayrakceken K, Atalay T, Ozdek S. Paracentral acute middle maculopathy in primary congenital glaucoma. *Retin Cases Brief Rep* 2020; 14(2): 163-165. doi:10.1097/ICB.0000000000000652.