

# Arenas del Sahara (línea de Sampaolesi)

Victoria Coba

*Centro de Ojos Lanús, Lanús, prov. de Buenos Aires, Argentina.*

**Recibido:** 7 de noviembre de 2023.

**Aceptado:** 17 de noviembre de 2023.

## **Autor corresponsal**

Dra. Victoria Coba  
Del Valle Iberlucea 3075  
(1824) Lanús, Buenos Aires  
Argentina  
+54 911 3028-3537  
vickycoba96@gmail.com

**Oftalmol Clin Exp** (ISSNe 1851-2658)  
2023; 16(4): e452-e454.

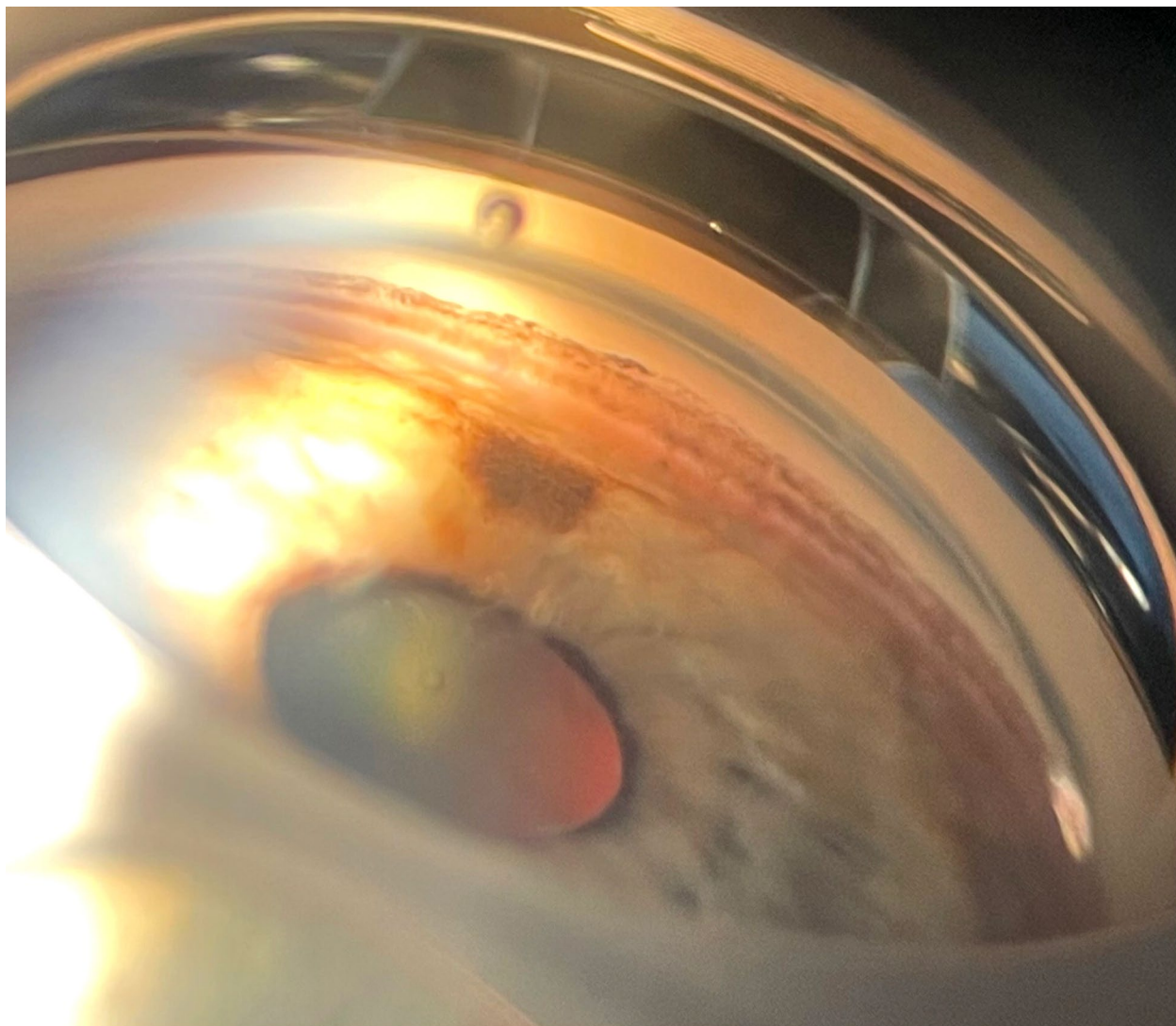
La línea de Sampaolesi se puede observar en el síndrome pseudoexfoliativo (PEX) de una forma muy similar a las arenas del Sahara a través de la gonioscopia. Está formada por el depósito de material pseudoexfoliativo en el ángulo iridocorneal<sup>1</sup>. Es un signo prácticamente patognomónico en los pacientes con glaucoma pseudoexfoliativo<sup>2</sup>.

El PEX es una afección sistémica caracterizada por el depósito de un material similar a una proteína dentro del segmento anterior del ojo, sobre todo en el ángulo y la cápsula anterior del cristalino, además de estar también en otros órganos del cuerpo humano<sup>1,3</sup>. El glaucoma pseudoexfoliativo se puede llegar a ver en hasta el 50% de los ojos con PEX<sup>1-2</sup>. Realizar una correcta evaluación de detección de la presencia de PEX es relevante tanto por su asociación con el glaucoma como también por sus posibles asociaciones a enfermedades generales<sup>4</sup>.

## **Saharan sands (Sampaolesi line)**

Sampaolesi's line can be seen in pseudoexfoliative syndrome (PEX) in a very similar way to Saharan sands through gonioscopy. It is formed by the deposition of pseudoexfoliative material in the iridocorneal angle<sup>1</sup>. It is a virtually pathognomonic sign in patients with pseudoexfoliative glaucoma<sup>2</sup>.

PEX is a systemic condition characterized by the deposition of a protein-like material within the anterior segment of the eye, mostly in the anterior lens angle and anterior lens capsule, as well as in other organs of the human body<sup>1,3</sup>.



Pseudoexfoliative glaucoma can be seen in up to 50% of eyes with PEX<sup>1-2</sup>. Proper screening for the presence of PEX is relevant both because of its association with glaucoma and also because of its possible associations with general diseases<sup>4</sup>.

### **Areias do Saara (linha Sampaolezi)**

A linha Sampaolezi pode ser observada na síndrome pseudoexfoliativa (PEX) de forma muito semelhante às areias do Saara através da gonioscopia. É formada pelo depósito de material pseu-

doexfoliativo no ângulo iridocornean<sup>1</sup>. É um sinal praticamente patognômico em pacientes com glaucoma pseudoexfoliativo<sup>2</sup>.

PEX é uma condição sistêmica caracterizada pela deposição de um material semelhante a uma proteína no segmento anterior do olho, principalmente no ângulo e na cápsula anterior do cristalino, além de também ser encontrada em outros órgãos do corpo humano<sup>1,3</sup>. O glaucoma pseudoexfoliativo pode ser observado em até 50% dos olhos com PEX<sup>1-2</sup>. Realizar uma avaliação correta para detectar a presença de PEX é relevante tanto pela sua associação com o glaucoma

como também pelas suas possíveis associações com doenças gerais<sup>4</sup>.

## Referencias

1. Tomczyk-Socha M, Tomczak W, Winkler-Lach W, Turno-Kręcicka A. Pseudoexfoliation syndrome: clinical characteristics of most common cause of secondary glaucoma. *J Clin Med* 2023; 12): 3580.
2. Yüksel N, Tuğan BY. Pseudoexfoliation glaucoma: clinical Presentation and therapeutic options. *Turk J Ophthalmol* 2023; 53: 247-256.
3. Schlötzer-Schrehardt U, Khor CC. Pseudoexfoliation syndrome and glaucoma: from genes to disease mechanisms. *Curr Opin Ophthalmol* 2021; 32: 118-128.
4. Anastasopoulos E, Founti P, Topouzis F. Update on pseudoexfoliation syndrome pathogenesis and associations with intraocular pressure, glaucoma and systemic diseases. *Curr Opin Ophthalmol* 2015; 26: 82-89.