

# Complicación posquirúrgica de un pterigión: granuloma piógeno en sitio de obtención de autoinjerto

Antonio Villalobos, María Agustina Borrone, Daniel Georgiott, Alan Grunberg, Camila Sacks, Victor Byrnes

*Servicio de Oftalmología, Hospital General de Agudos Dr. Ignacio Pirovano, Buenos Aires, Argentina.*

**Recibido:** 19 de junio de 2022.

**Aprobado:** 23 de octubre de 2022.

## **Autor corresponsal**

Dr. Antonio Villalobos

Hospital General de Agudos Dr. Ignacio Pirovano

Monroe 3555

(C1430BKC) Buenos Aires

+54 (011) 25592944

antoniojvmed16@hotmail.com

**Oftalmol Clin Exp** (ISSNe 1851-2658)

2022; 15(4): e483-e488.

## **Resumen**

**Objetivo:** Realizar la descripción del manejo terapéutico utilizado en la resolución de un granuloma piógeno ocurrido en el sitio de obtención de autoinjerto luego de una cirugía de pterigión.

**Caso clínico:** Paciente masculino de 63 años de edad que consultó por irritación y enrojecimiento ocular en ojo izquierdo (OI). Al examen oftalmológico se evidenció conjuntiva bulbar nasal. El OI presentaba pterigión grado 2 mínimamente congestivo. Se hizo intervención quirúrgica para la resección de pterigión de OI con técnica de autoinjerto conjuntival súper-temporal homolateral en diciembre de 2021, sin complicaciones durante la cirugía. En control a las dos semanas posteriores a la extracción de puntos se visualizó injerto en posición, conjuntiva súper-temporal con mala cicatrización y lesión granulomatosa de 4 x 5 mm en sitio de obtención del injerto. Se indicó tratamiento con prednisolona oftálmica 1%, 4 veces por día y lágrimas artificiales, sin mejoría, por lo que se realizó intervención quirúrgica para exéresis de lesión y tratamiento médico durante 2 semanas, observándose finalmente curación del sitio quirúrgico.

**Conclusión:** El granuloma piógeno conjuntival en el área de obtención de la conjuntiva donante es una complicación rara de la cirugía del pterigión; sin embargo, con el tratamiento médico y quirúrgico adecuado se logró su resolución completa y sin recidivas.

**Palabras clave:** pterigión, granuloma piógeno, autoinjerto, complicación.

## Post-surgical complication of a pterygion: pyogeneous granuloma at the site of autografting

### Abstract

**Objective:** Describe the therapeutic management used in the resolution of a pyogenic granuloma that occurred at the autograft site after pterygium surgery.

**Case report:** 63-year-old male patient who consulted due to ocular irritation and redness in the left eye (LE). The ophthalmological examination revealed bulbar nasal conjunctiva, LE, with grade 2 minimally congestive pterygium. Surgical intervention was performed for resection of the LE pterygium with the homolateral superotemporal conjunctival autograft technique in December 2021, without complications during surgery. In control, 2 weeks after the extraction of stitches, the graft is seen in position, superotemporal conjunctiva with poor healing and a 4 x 5 mm granulomatous lesion at the graft harvesting site. Treatment with ophthalmic prednisolone 1%, 4 times a day and artificial tears is indicated, without improvement, so surgical intervention is performed to remove the lesion and medical treatment for 2 weeks. Finally, healing of the surgical site was observed.

**Conclusion:** Conjunctival pyogenic granuloma in the area where the donor conjunctiva is obtained is a rare complication of pterygium surgery, however, with the appropriate medical and surgical treatment, its complete resolution was achieved without recurrence.

**Keywords:** pterygium, pyogenic granuloma, autograft, complication.

## Complicação pós-cirúrgica de pterígio: granuloma piogênico no local da retirada do autoenxerto

### Resumo

**Objetivo:** Descrever o manejo terapêutico utilizado na resolução de um granuloma piogênico ocorrido no sítio de autoenxerto após cirurgia de pterígio.

**Caso clínico:** Paciente do sexo masculino, 63 anos, que consultou por irritação ocular e vermelhidão no olho esquerdo (OE). O exame oftalmológico revelou conjuntiva nasal bulbar. O OE apresentava pterígio grau 2 minimamente congestivo. Foi realizada intervenção cirúrgica para ressecção do pterígio OE com a técnica de autoenxerto conjuntival superotemporal homolateral em dezembro de 2021, sem intercorrências durante a cirurgia. No controle, duas semanas após a extração dos pontos, o enxerto foi visualizado em posição, conjuntiva súpero-temporal com má cicatrização e lesão granulomatosa de 4 x 5 mm no local da retirada do enxerto. Foi indicado tratamento com prednisolona oftálmica 1%, 4 vezes ao dia, e lágrimas artificiais, sem melhora, sendo realizada intervenção cirúrgica para remoção da lesão e tratamento clínico por 2 semanas, sendo finalmente observada a cicatrização do sítio cirúrgico.

**Conclusão:** O granuloma piogênico conjuntival na área de colheita da conjuntiva doadora é uma complicação rara da cirurgia de pterígio; entretanto, com tratamento clínico e cirúrgico adequado, a resolução completa foi alcançada sem recorrência.

**Palavras-chave:** pterígio, granuloma piogênico, autoenxerto, complicação.

### Introducción

El pterigión es una enfermedad de la superficie ocular caracterizada por un crecimiento conjuntival fibrovascular benigno en forma de ala sobre la córnea, asociado a inflamación, angiogénesis y proliferación celular, que dan como resultado la remodelación tisular<sup>1</sup>. Originado principalmente por alteraciones en la homeostasis de la superficie ocular local, sus principales componentes incluyen grupos proliferativos de células madre limbares (LSC, por sus siglas en inglés), metaplasia epitelial, tejido fibrovascular activo, además de inflamación y ruptura de la capa de Bowman a lo largo de su vértice<sup>2</sup>.

Múltiples técnicas han sido expuestas para el tratamiento quirúrgico del pterigión basadas en la complejidad, tasa de recurrencias y complicaciones asociadas, como la técnica de esclerótica

desnuda o cierre primario, el autoinjerto conjuntival, el recubrimiento con membrana amniótica, la escisión de pterigión combinada con colgajos deslizantes o pediculares, la plastia conjuntival en Z o la conjuntivoplastia e incisiones relajantes conjuntivales<sup>3</sup>.

Las complicaciones que se han observado varían mínimamente entre los diferentes procedimientos e incluyen lesiones intraoperatorias en el sitio de resección del pterigión como en el sitio de obtención del autoinjerto, las lesiones en el sitio de escisión del pterigión incluyen la perforación del globo ocular, adelgazamiento o cicatriz corneal por disección, sangrado intraoperatorio, defectos epiteliales localizados, hemorragia subconjuntival, Dellen corneal, entre otras. A su vez las complicaciones relacionadas con la obtención y fijación del injerto incluyen: úlceras esclerales, escleritis necrotizante, desgarro del injerto, adelgazamiento de la esclerótica, hematoma subinjerto, edema, retracción o pérdida del injerto, la presencia de granulomas y las recurrencias<sup>4</sup>.

Los granulomas conjuntivales se consideran tumores vasculares benignos adquiridos, pueden ser causados por cuerpos extraños, inflamación relacionada con cirugías, intrusión de fibras sintéticas, alérgenos, infecciones, relacionados con sustancias químicas, neoplasias, fenómenos vasculares, así como también de origen inmunológico, o como parte de una enfermedad sistémica<sup>5</sup>. De todos los tumores vasculares de la conjuntiva, el granuloma piógeno es el segundo tumor conjuntival de origen vascular que se describe con más frecuencia<sup>6</sup>.

Por lo anteriormente expresado, el objetivo del presente trabajo ha sido realizar la descripción del manejo terapéutico utilizado en la resolución de un granuloma piógeno ocurrido en el sitio de obtención de autoinjerto luego de una cirugía de pterigión.

## Caso clínico

Paciente masculino de 63 años de edad que consultó por irritación y enrojecimiento ocular en ojo izquierdo (OI). Refirió como antecedentes personales: hipertensión arterial e hipotiroidismo

en tratamiento. Como antecedentes patológicos oculares expuso cirugía de estrabismo en la infancia y ojo seco sin tratamiento. No indicó antecedentes patológicos familiares de importancia. Al examen oftalmológico presentaba agudeza visual sin corrección, ojo derecho: 20/100, ojo izquierdo: 20/50, se realizó prueba subjetiva: OD esf+3.00; cil -1.00 180°, OI esf +2.25; cil -0.50 16° 20/20 en ambos ojos (AO). En la biomicroscopía (BMC) se evidenciaron párpados, cámara anterior y córnea sin alteraciones en AO, conjuntiva bulbar nasal OI presentaba pterigión grado 2 mínimamente congestivo, presión intraocular 14 mmhg en AO.

Se realizó intervención quirúrgica para resección de pterigión de OI con técnica de autoinjerto conjuntival súper-temporal homolateral en diciembre 2021; se utilizó sutura nylon 10.0 con 2 puntos simples separados limbares y 3 puntos simples separados conjuntivo/conjuntivales temporales; en el área de obtención de autoinjerto no se hizo ningún procedimiento; sin complicaciones durante la cirugía.

El paciente acudió a control postoperatorio con agudeza visual mejor corregida (AVMC) en OI 20/25; en la BMC, OI con injerto vital en posición y correcta reepitelización en sitio de obtención de autoinjerto. Se le indicó tratamiento con moxifloxacina 0,5% y dexametasona 0,1% cada 4 horas más lágrimas artificiales. Dos semanas posteriores a la extracción de puntos se visualizó injerto en posición, conjuntiva súper-temporal con mala cicatrización y lesión granulomatosa de 4 x 5 mm en sitio de obtención del injerto (fig. 1). Se indicó tratamiento con prednisolona oftálmica 1%, 4 veces día y lágrimas artificiales.

A pesar del tratamiento tópico durante 4 semanas, no se logró disminución del tamaño de granuloma por lo que se hizo intervención quirúrgica para exéresis de lesión granulomatosa y análisis anatomopatológico. El reporte anatomopatológico mostró tejido de granulación inflamatoria que confirmó el diagnóstico de granuloma piógeno conjuntival en sitio de obtención de injerto. Se continuó el tratamiento con prednisolona oftálmica tópica 1% durante 2 semanas. En los controles sucesivos presentaba reepitelización adecuada de área quirúrgica temporal superior,

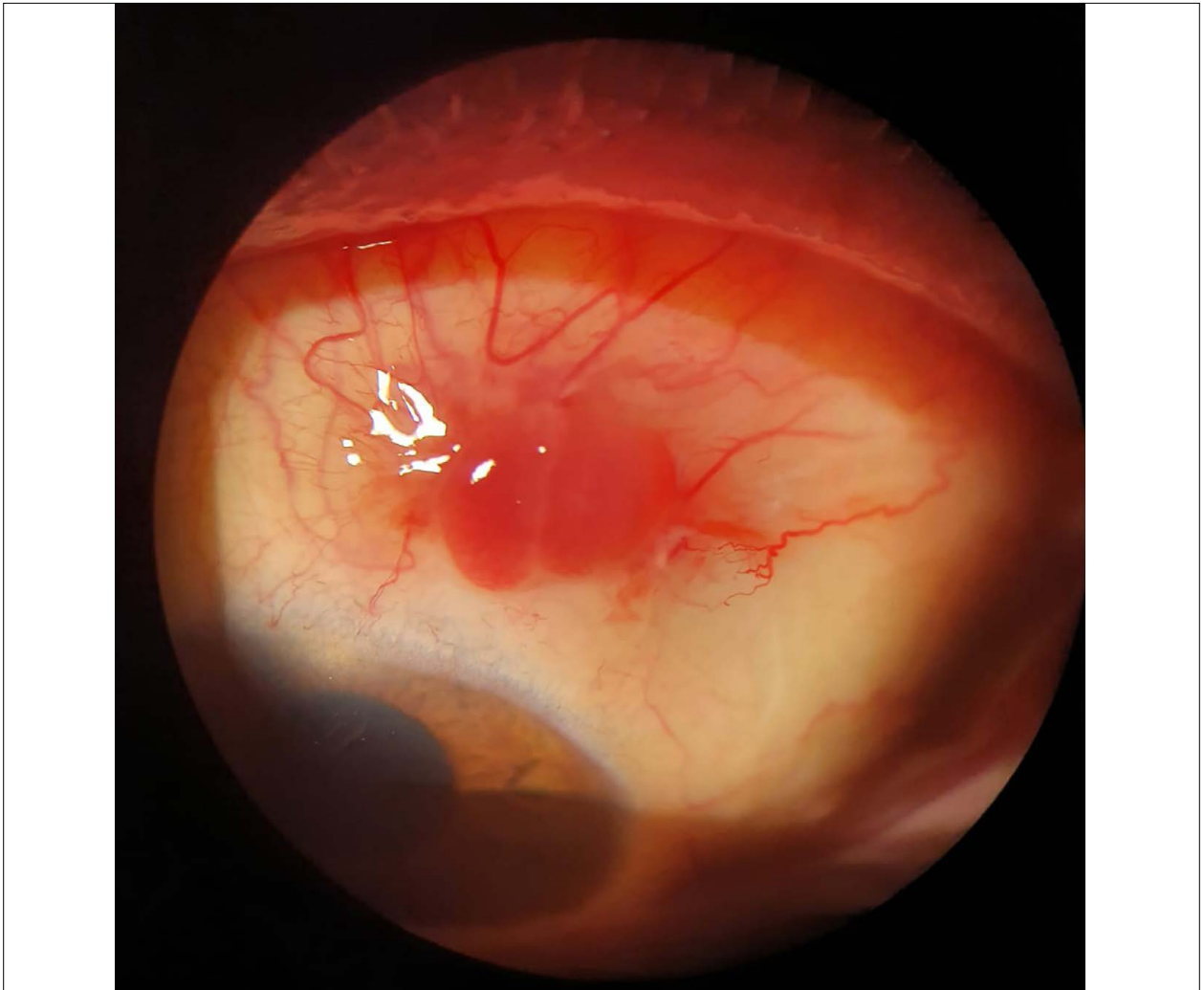


Figura 1. Lesión granulomatosa en el área de cicatrización.

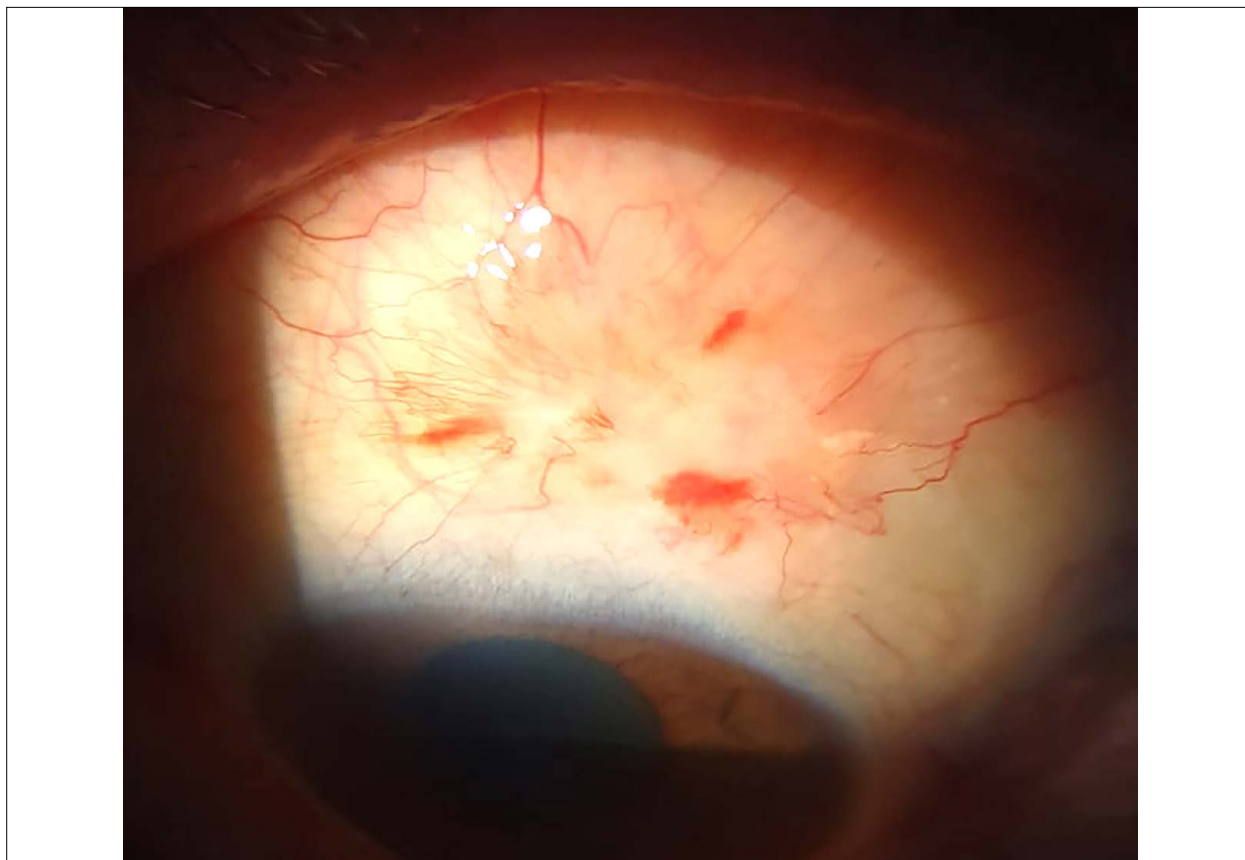
por lo que se anexó al tratamiento: gatifloxacina 0,3% y dexametasona 0,1% tres veces por día durante 2 semanas, observándose finalmente curación del sitio quirúrgico (fig. 2). El paciente mantuvo un seguimiento durante 6 meses y no se observaron recidivas ni complicaciones posteriores —ni del granuloma ni del pterigión— durante esos meses.

## Discusión

Los granulomas piógenos se presentan como una complicación poco frecuente de la técnica de escisión de pterigión combinada con un autoin-

jerto conjuntival, descrita en aproximadamente en 3% de todos los pacientes operados. Estos son más frecuentes en el área de fijación del autoinjerto y aún más rara su aparición en el sitio de obtención del injerto conjuntival, como el caso de este paciente<sup>7</sup>.

Los granulomas piógenos en ambas localizaciones se presentan como una masa roja carnosa anterior con un crecimiento relativamente rápido, con menos frecuencia pueden mostrarse como una placa sésil ulcerada. Su histología no muestra muchas diferencias: compuesto en su mayoría por células inflamatorias, vasos sanguíneos y tejido conectivo, asociado a una respuesta tipo cuerpo extraño; sin embargo en nuestro caso su presenta-



**Figura 2.** Cicatrización conjuntival luego de la escisión quirúrgica del granuloma.

ción no estuvo asociada a este tipo de fenómenos, lo que explica su etiología como parte de un desequilibrio angiogénico durante la cicatrización de heridas<sup>8</sup>. Sin embargo, el término “granuloma piógeno” origina confusión, ya que no es piógeno sino un tejido de granulación exuberante compuesto por tejido de granulación con linfocitos, células plasmáticas, neutrófilos dispersos y numerosos vasos de pequeño calibre<sup>9</sup>. Solo que los granulomas piógenos después de la cirugía de pterigión tienen un particular revestimiento de epitelio escamoso estratificado que está ulcerado y el área subepitelial muestra tejido de granulación y pequeños capilares<sup>10</sup>.

Si bien este tipo de complicación ha sido más asociada a la técnica de autoinjerto conjuntival, éste sigue siendo el procedimiento quirúrgico ideal para la cirugía de pterigión debido a su bajo porcentaje de recidivas y el uso de pegamento tisular en vez de suturas<sup>11</sup>.

El abordaje terapéutico de los granulomas piógenos después de la cirugía oculoplástica debe individualizarse para cada paciente en función de la gravedad del problema cosmético o el defecto funcional. Algunos granulomas piógenos involucionan espontáneamente por autólisis y pequeñas lesiones con una base pediculada pueden simplemente retirarse después de la administración tópica de gotas anestésicas, seguido de un corticosteroide tópico suave durante 7 a 10 días<sup>12</sup>.

La gran mayoría de los granulomas piógenos puede tratarse de manera efectiva mediante una simple escisión seguida de su cauterización, presentando una tasa de recurrencia de solo el 3%. Si el granuloma piógeno recurre, un agente irritante o un cuerpo extraño debe buscarse y en este caso evaluar su extracción. Otras opciones de tratamiento incluyen abrir y volver a cerrar la herida, crioterapia, cauterización química con nitrato de plata, tratamiento con láser (argón, colorante pul-

sado o dióxido de carbono) y autoinjerto conjuntival nuevamente. Sin embargo, a pesar de la crioterapia o el cauterio, la lesión puede recidivar. Los antimetabolitos tópicos —como la mitomicina C o la tiotepa— pueden causar efectos secundarios graves, tales como ojo seco, melting corneal y estenosis lagrimal, y la irradiación puede causar cataratas o necrosis escleral<sup>13</sup>.

Sin embargo, cuando la formación excesiva de tejido de granulación ocurre en el sitio de obtención del autoinjerto, se sugiere su escisión simple y cierre primario de extremo a extremo (*end to end*) con la conjuntiva vecina para prevenir la recurrencia. Se recomienda realizar la cirugía durante este período de granulación excesiva porque la siguiente fase en la cicatrización de heridas será la contracción de la herida y la formación de cicatrices<sup>14</sup>.

En conclusión el granuloma piógeno conjuntival es una complicación rara de la cirugía del pterigión y su localización más frecuente es en su área de resección; sin embargo, como se ha expresado en este trabajo, la presentación en el área de obtención de la conjuntiva donante es aún más excepcional. Con el tratamiento médico y quirúrgico adecuado se logró su resolución completa y sin recidivas.

## Referencias

1. Di Girolamo N, Chui J, Coroneo MT, Wakefield D. Pathogenesis of pterygia: role of cytokines, growth factors, and matrix metalloproteinases. *Prog Retin Eye Res* 2004; 23: 195-228.
2. Chui J, Di Girolamo N, Wakefield D, Coroneo TM. The pathogenesis of pterygium: current concepts and their therapeutic implications. *Ocul Surf* 2008; 6: 24-43.
3. Frucht-Pery J, Ilsaar M, Hemo I. Single dosage of mitomycin C for prevention of recurrent pterygium: preliminary report. *Cornea* 1994; 13: 411-413.
4. Koranyi G, Seregard S, Kopp ED. Cut and paste: a no suture, small incision approach to pterygium surgery. *Br J Ophthalmol* 2004; 88: 911-914.
5. Hall AB. Understanding and managing pterygium. *Community Eye Health* 2016; 29: 54-56.
6. Thiery JR. Epithelial-mesenchymal transitions in development and pathologies *Curr Opin Cell Biol* 2003; 15: 740-746.
7. Bekibele CO, Baiyerolu AM, Olusanya BA et al. Pterygium treatment using 5-FU as adjuvant treatment compared to conjunctiva autograft. *Eye (Lond)* 2008; 22: 31-34.
8. Ferry AP. Pyogenic granulomas of the eye and ocular adnexa: a study of 100 cases. *Trans Am Ophthalmol Soc* 1989; 87: 327-347.
9. Spraul CW, Grossniklaus HE. Tumors of the cornea and conjunctiva. *Curr Opin Ophthalmol* 1996; 7: 28-34.
10. Varssano D, Michaeli-Cohen A, Loewenstein A. Excision of pterygium and conjunctival autograft. *Isr Med Assoc J* 2002; 4: 1097-1100.
11. Koranyi G, Seregard S, Kopp ED. Cut and paste: a no suture, small incision approach to pterygium surgery. *Br J Ophthalmol* 2004; 88: 911-914.
12. Ferry AP. Pyogenic granulomas of the eye and ocular adnexa: a study of 100 cases. *Trans Am Ophthalmol Soc* 1989; 87: 327-343.
13. Jordan DR, Brownstein S, Lee-Wing M, Ashenhurst M. Pyogenic granuloma following oculo-plastic procedures: an imbalance in angiogenesis regulation? *Can J Ophthalmol* 2001; 36: 260-268.
14. Doctor PP, Bhat PV, Foster CS. Subconjunctival bevacizumab for corneal neovascularization. *Cornea* 2008; 27: 992-995.